Taller de PATOLOGÍA ORAL y MÁXILOFACIAL

para Médicos de Atención Primaria

Dr. JOSÉ LUIS LÓPEZ-CEDRÚN CEMBRANOS
Cirujano Máxilofacial

Dr. RAMÓN LUACES REY
Cirujano Máxilofacial

Dr. NICOLÁS CARRAL ROURA
Cirujano Máxilofacial

Dr. ALBERTO FREIRE PÉREZ
Médico de Atención Primaria

Primera edición.

XXII Congreso Nacional de la Medicina General y de Familia, La Coruña, 28-30 Mayo 2015.

© Madrid 2015. – SOCIEDAD ESPAÑOLA DE MÉDICOS GENERALES Y DE FAMILIA (SEMG)

Reservados todos los derechos. Ninguna parte de esta publicación puede ser reproducida, transmitida de ninguna forma o medio alguno, electrónico o mecánico, incluyendo las fotocopias, grabaciones o cualquier sistema de recuperación de almacenaje de información, sin el permiso escrito del autor de Copyright.

El objetivo de este Manual es proporcionar al Médico de Atención Primaria unos conocimientos básicos que perfeccionen su valoración de las patologías más comunes que afectan al territorio máxilofacial.

Se trata de un resumen del Taller de Cirugía Oral y Maxilofacial impartido en el *XXII Congreso Nacional* de la Sociedad Española de Médicos Generales y de Familia (SEMG) celebrado en La Coruña en Mayo de 2015, y pretende dotar al Médico de Atención Primaria de las nociones necesarias para reconocer la gravedad de los procesos, despejar dudas frecuentes y facilitar la derivación al Servicio de Cirugía Oral y Maxilofacial.

No pretende ser por tanto un curso detallado acerca de la patología y su tratamiento, sino más bien un manual de consulta rápida que favorezca la comunicación ágil entre profesionales. Hemos intentado condensar mucha información útil en unas pocas páginas con el objetivo de que el Médico de Atención Primaria pueda formular sus propios juicios clínicos y, llegado el caso, disponga de las herramientas para describir sus hallazgos, ya sea al Cirujano Maxilofacial o a otros profesionales afines como Odontólogos.

Los Autores

ÍNDICE

I.-Anatomía y pruebas radiológicas específicas en Cirugía Oral y Maxilofacial

1.-Cavidad oral
2.-Exploración dental
3.-Regiones de la cara
4.-Esqueleto craneofacial
5.-Cuello y glándulas salivales
6.-Pruebas radiológicas específicas

II.-Oncología Maxilofacial: tumoraciones de cabeza y cuello

1.-Cáncer oral y orofaríngeo
2.-Cáncer cutáneo
3.-Otros tumores del territorio maxilofacial
4.-El postoperatorio del paciente oncológico: cánulas, sondas, curas.

III.-Patología cervical y de glándulas salivales

1.-Tumoraciones cervicales
2.-Patología no tumoral de glándulas salivales
3.-Tumores de las glándulas salivales

IV.-Patología mucocutánea y lesiones premalignas

1.-Lesiones orales blancas, rojas, ulceradas
2.-Lesiones cutáneas

V.-Cirugía Oral

1.-Cirugía de las Inclusiones Dentarias
2.-Quistes y tumores de los huesos maxilares
3.-Cirugía Preprotésica e Implantología

VI.-Infecciones del territorio maxilofacial

1.-Historia Natural de las infecciones de origen dental: caries, pulpitis, flemón, absceso
2.-Cuadros típicos en función de la pieza afecta
3.-Signos de Alarma y Criterios de Derivación

VII.-Traumatismos de la cara

1.-Primera Atención
2.-Fracturas más frecuentes y su manejo
3.-Traumatismos de partes blandas y heridas
4.-Secuelas traumatológicas y reconstrucción

VIII.-Deformidades congénitas, del desarrollo y adquiridas de cabeza y cuello

1.-Deformidades congénitas
2.-Deformidades del desarrollo
3.-Deformidades adquiridas

IX.-Síndrome de Apnea Obstructiva del Sueño

1.-Sospecha diagnóstica y Factores de Riesgo
2.-Tratamiento quirúrgico: técnicas y resultados

X.-Articulación Témporo-Mandibular

1.-Urgencias en patología de ATM (luxación condilar y bloqueo articular)
2.-Síndrome de Disfunción-Dolor Temporomandibular
3.-Patología quirúrgica de la ATM

XI.-Cirugía reconstructiva y estética de la cara

1.-Técnicas reconstructivas de cabeza y cuello
2.-Procedimientos estéticos de la cara

I.-ANATOMÍA Y PRUEBAS RADIOLÓGICAS ESPECÍFICAS EN CIRUGÍA ORAL Y MAXILOFACIAL

1.-**Cavidad oral**

La cavidad oral incluye los labios, la mucosa yugal, el suelo de la boca, la lengua móvil con su cara dorsal y ventral, el paladar duro, el trígono retromolar y las regiones gingivales superior e inferior. Además de la mucosa, contiene glándulas salivales, músculos, grasa, estructuras vasculares y nerviosas, además de los dientes, insertados en las crestas alveolares de los maxilares, que van a originar gran parte de la patología que asienta en ella.

El límite que divide la cavidad oral y la orofaringe son los pilares palatinos.

La orofaringe incluye la base de la lengua, el paladar blando, la región amigdalar y las paredes faríngeas.

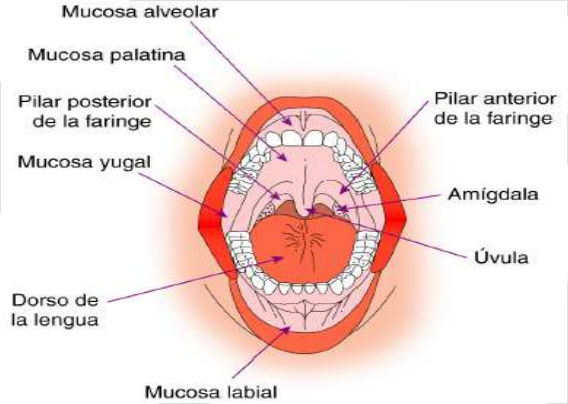

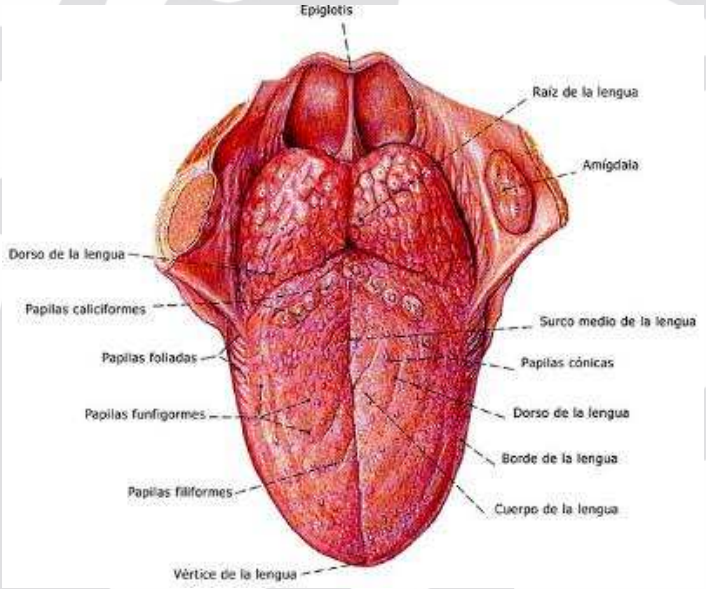

Lo primero que valoramos en la exploración de la cavidad oral es la presencia de trismus, que puede ser de causa infecciosa (flemones dentales que afectan a la musculatura masticadora), traumática (fracturas mandibulares), o articular (consecuencia de un desplazamiento meniscal). Es importante evaluar las características del trismus a la apertura oral forzada; cuando se incrementa la apertura estaremos ante un trismus reflejo con dolor, cuando no se incrementa y se palpa un bloqueo rígido lo más probable es que se deba a problemas mecánicos como desplazamiento discal o fracturas.

Prestaremos atención a la presencia de tumefacciones, especialmente en el suelo de la boca ya que en esta localización pueden afectar la permeabilidad de la vía aérea, y a las lesiones de la mucosa (ulceraciones y cambios de color).

2.-Exploración dental

Para facilitar la descripción de los hallazgos odontológicos, dividimos las arcadas dentarias en cuatro cuadrantes (en sentido de las agujas del reloj): dos superiores y dos inferiores, dos izquierdos y dos derechos. Una pieza dentaria se denomina en base a dos números, el primero es el número del cuadrante, y el segundo el número de la pieza, en dirección de medial a lateral.

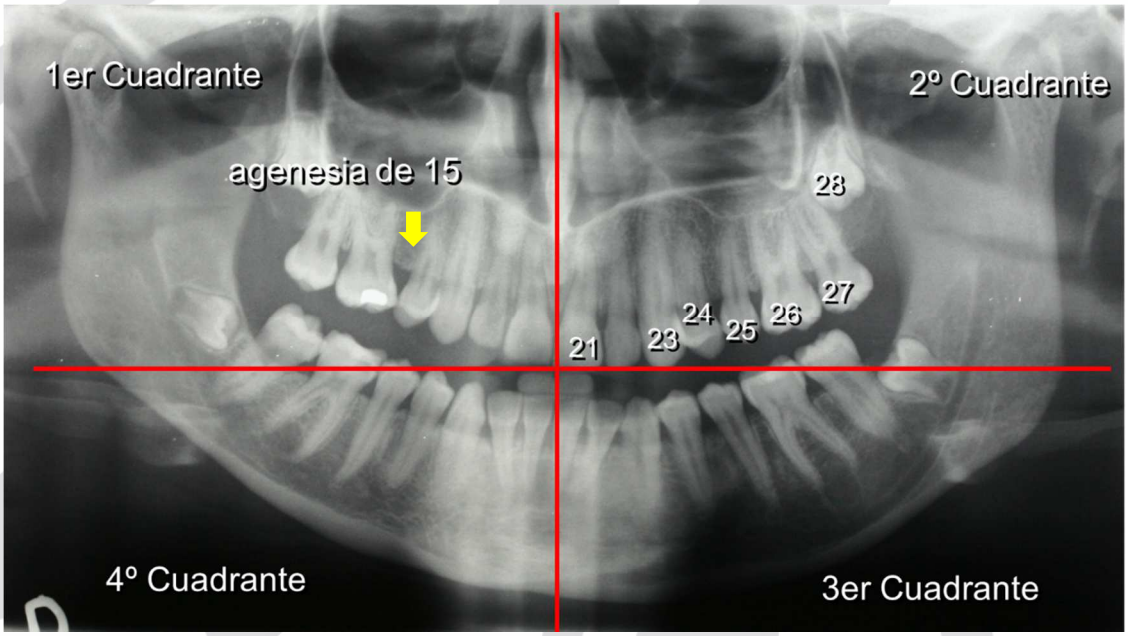

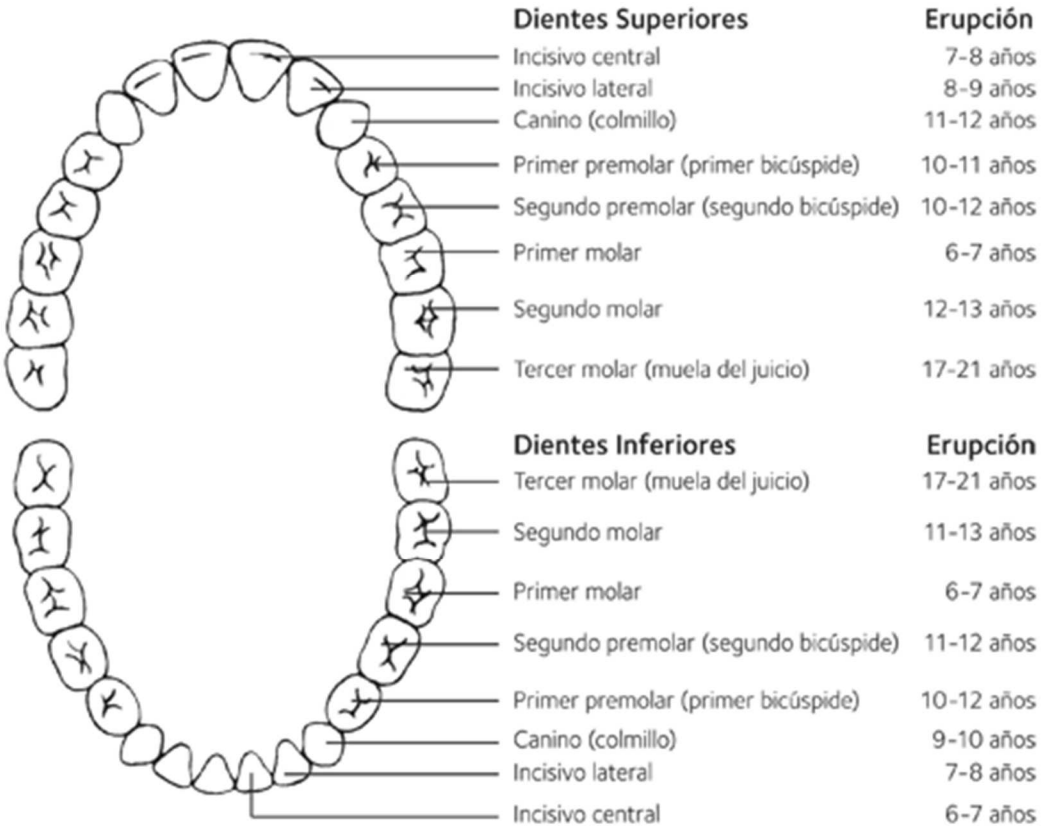

La fórmula dentaria en el humano adulto es de dos incisivos (central y lateral), 1 canino, 2 premolares y 3 molares (2I, 1C, 2P, 3M), en cada arcada dentaria. En el niño es de dos incisivos, 1 canino y 2 molares. Las primeras piezas en exfoliarse en el niño son los incisivos centrales inferiores seguidos de los superiores (6 años), a continuación los incisivos laterales inferiores seguidos de los superiores. Al mismo tiempo se produce la erupción del primer molar definitivo por detrás de los dos molares de leche, ya que éstos serán sustituidos por los premolares a los 9 años. Los caninos inferiores se recambian hacia los 10 años, y los superiores hacia los 12. El segundo molar erupciona a los 13 años.

3.-Regiones de la cara

Dividimos la cara en tres tercios:

- **Tercio Superior:** Desde la línea interpupilar hasta la línea de implantación del cabello. Encontramos el área periorbitaria superior, áreas ciliares y supraciliares, área frontal y área temporal (sien).

- **Tercio Medio:** Desde la línea interpupilar hasta la línea de la oclusión. Encontramos las áreas periorbitarias, área cantal media-raíz nasal, áreas paranasales, área geniana, área preauricular, área labial superior.

- **Tercio Inferior:** Encontramos el área labial inferior, el mentón, área paramandibular, área submandibular, ángulo mandibular.

4.-Esqueleto craneofacial

El esqueleto craneofacial tiene la misión de proteger las vísceras que contiene, principalmente el cerebro y el globo ocular. Asimismo presta soporte para las funciones de masticación, deglución y fonación. Su estructura está basada en *arbotantes* o líneas de gran resistencia alternadas con zonas débiles más ligeras que coinciden con los senos paranasales.

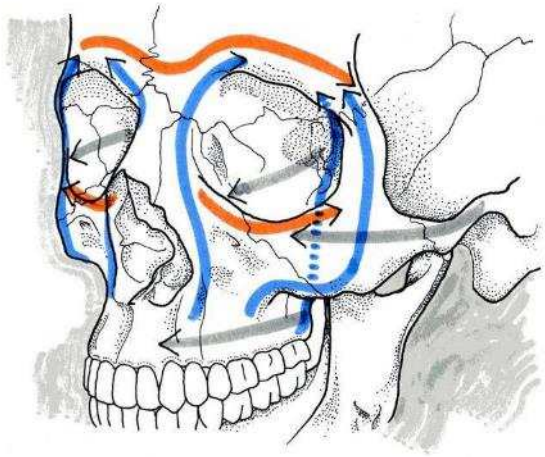

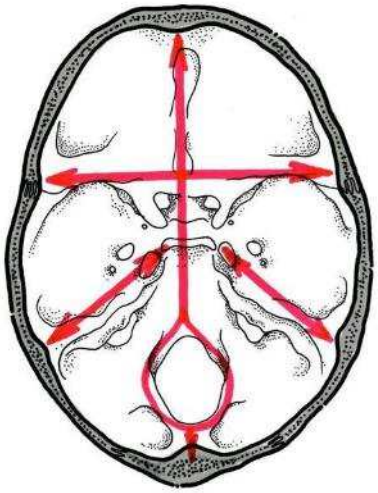

A efectos prácticos y basándonos en la clasificación de los tercios faciales:

Tercio Superior: Encontramos el hueso frontal, que en sus porciones laterales forma el techo de las órbitas y en su porción medial el seno frontal que drena a las fosas nasales a través del seno etmoidal. En el reborde supraorbitario encontramos dos agujeros: uno medial, o supratroclear (aquí se inserta la tróclea del músculo oblicuo del ojo) y uno lateral o supraorbitario. Por estos orificios salen los filetes nerviosos de la primera rama del Trigémino (V1) que van a dar la sensibilidad a la frente y a la porción más craneal de la nariz.

Tercio Medio: Es un área compleja ya que se relaciona con las órbitas, la nariz y el maxilar superior a nivel medial; y con los pómulos y arcos cigomáticos a nivel lateral. Encontramos los huesos nasales, articulados cranealmente con el frontal y lateralmente con el maxilar (apófisis ascendente). El hueso maxilar forma el resto de la porción centrofacial, articulándose lateralmente con ambos huesos malares. Próxima a esta unión encontramos la salida del nervio infraorbitario, parte de la segunda rama del trigémino (V2). Los huesos malares dan estructura al suelo de la órbita, donde descansa el ojo. Por este motivo las fracturas a este nivel se denominan **órbitomalares**. Se articulan lateralmente con los arcos cigomáticos, cranealmente con el hueso frontal y caudalmente con el hueso maxilar.

Tercio Inferior: Incluye la mandíbula completa, incluso la parte de la misma que topográficamente se encuentra englobada en el tercio medio. La mandíbula posee sínfisis, cuerpo, rama ascendente, ángulo, apófisis articular (cóndilo mandibular) y apófisis muscular (coronoides, para el músculo temporal). En su interior presenta un canal para el nervio dentario inferior, que es rama de V3 y sale por el agujero mentoniano a la altura de los premolares inferiores.

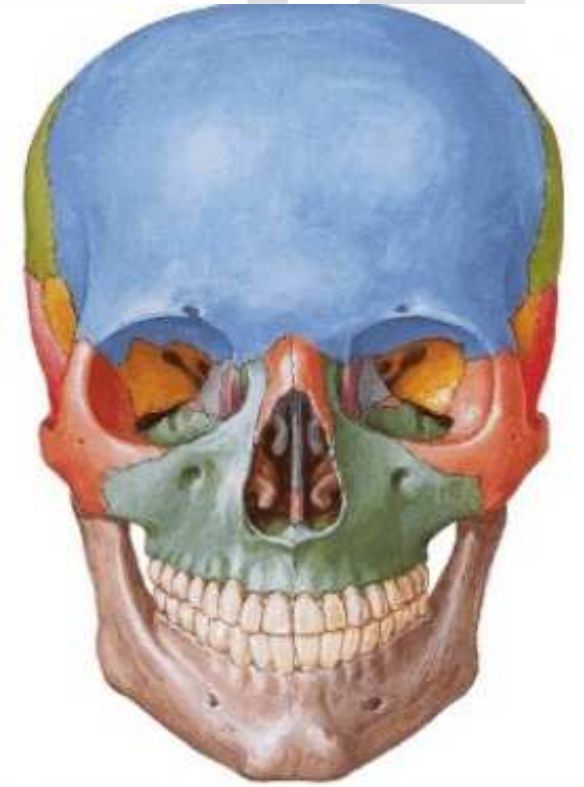

5.-Cuello y glándulas salivales

ANATOMÍA CERVICAL

El límite superior del cuello es la porción basal mandibular y el músculo milohioideo, que lo separa del suelo de la boca (espacio sublingual). Lo dividimos a grandes rasgos en dos partes, el triángulo anterior (por delante del músculo esternocleidomastoideo, ECM), y el posterior (por detrás del ECM).

Encontraremos un amplio rango de patología en esta localización, desde celulitis y abscesos de origen dental, patología congénita o del desarrollo como quistes branquiales o tiroglosos; patología ganglionar, ya sea inflamatoria o por diseminación linfática de tumores de cabeza y cuello, y patología de las glándulas salivales (glándulas submaxilares y cola de la glándula parótida).

Para localizar los nódulos cervicales en los que sospechamos adenopatías utilizamos los *niveles ganglionares de Robbins*, que divide las cadenas linfáticas cervicales en función del territorio que drenan en su origen:

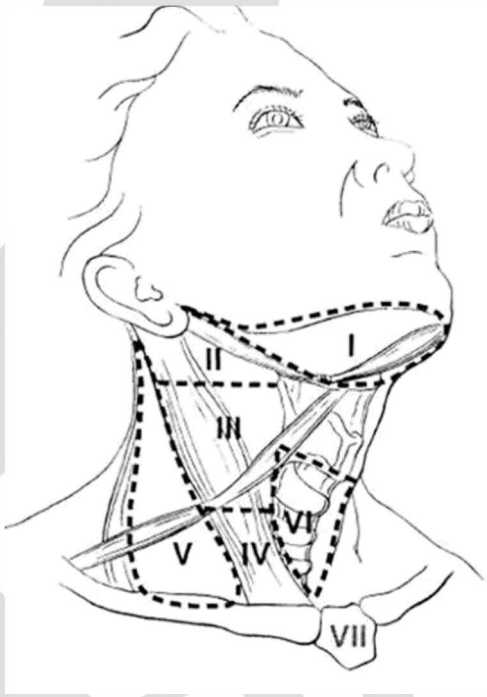

- **Nivel I**: Submentonianos (Ia) y Submaxilares (Ib).

- **Nivel II, Nivel III y Nivel IV** (Cadena Yugular Interna).
  - Nivel II: Superiores al hueso hioides. Anteriores a la vena yugular interna (IIa) y posteriores a la vena (IIb).
  - Nivel III: Entre el hueso hioides y el cartílago cricoides.
  - Nivel IV: Desde el cricoides hasta la clavícula.

- **Nivel V**: Cadena espinal accesoria, en el triángulo posterior del cuello, por detrás del ECM.

- **Nivel VI**: Parte anterior del cuello, desde el hueso hioides hasta la escotadura supraesternal. Lateralmente hasta los grandes vasos del cuello.

GLÁNDULAS SALIVALES

Las Glándulas Salivales mayores incluyen las parótidas (1), las submaxilares (2) y las sublinguales (3).

Las glándulas parótidas se encuentran en el área preauricular, sobre el músculo masetero. Su porción caudal o cola se encuentra en el cuello en relación con el ECM. Por su interior discurre el nervio facial, que a la salida del cráneo por el agujero estilomastoideo se divide en el interior de la parótida en sus ramas frontal, cigomática,

bucal, marginal y cervical. Las parótidas drenan saliva a la cavidad oral a través del conducto de Stenon, que desemboca en la mucosa yugal superior a la altura del segundo molar.

Las glándulas submaxilares se encuentran en el triángulo anterior del cuello, concretamente en la celda submaxilar, delimitada por el hueso hioides y los vientres anterior y posterior del músculo digástrico. Drenan a través del conducto de Wharton que se abre en el suelo de la boca, bajo la lengua móvil.

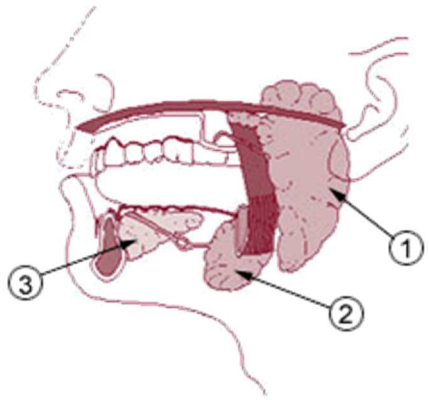

Las glándulas sublinguales se encuentran en el suelo de la boca, drenan la saliva a través de múltiples conductos, el mayor de ellos se llama conducto de Bartholin.

Las glándulas salivales menores son pequeñas, numerosas y superficiales, distribuidas a lo largo de toda la mucosa de la cavidad bucal con excepción de las encías y parte anterior del paladar duro. Son labiales, genianas o vestibulares, palatinas y linguales. Aunque son responsables de la menor cantidad de saliva producida (5% - 10% del total) son las que, por su producción continua, mantienen la lubricación o humedad de la boca.

6.-Pruebas Radiológicas Específicas

- POSTEROANTERIOR DE **CALDWELL:** ligera inclinación del rayo (15º). Senos frontales y etmoidales.

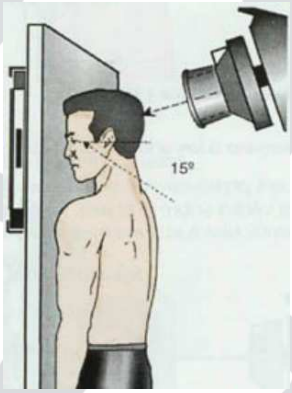

POSTEROANTERIOR **DE WATERS o DE SENOS.** Cabeza extendida**.** Senos maxilares, frontales, etmoidales y cavidad nasal. Útil para valorar las fracturas de suelo de órbita (hemoseno secundario = signo indirecto) y las de los huesos propios de la nariz.

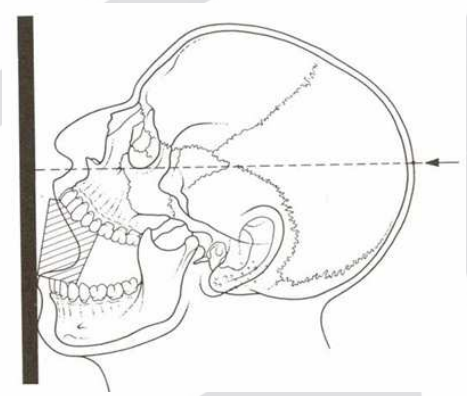

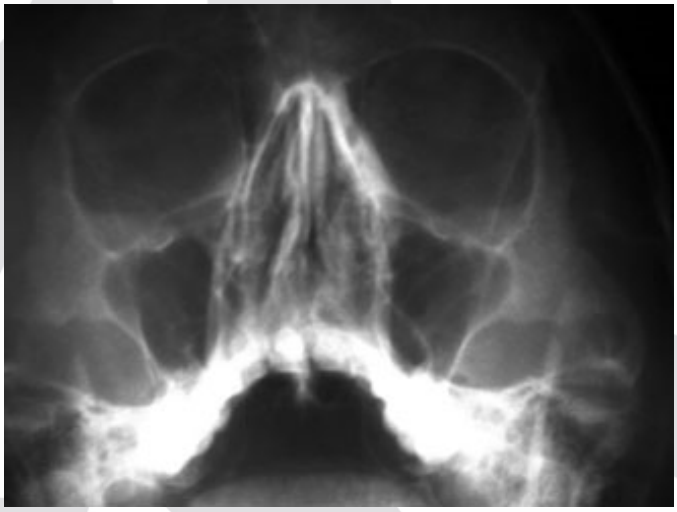

POSTEROANTERIOR **DE TOWNE.** Cabeza inclinada. Estudio del cóndilo mandibular: cuello del cóndilo y área de la rama ascendente.

AXIAL DE CRANEO, DE BASE DE CRANEO o **DE HIRTZ.** Senos esfenoidales, etmoidales y pared lateral del seno maxilar. Arcos cigomáticos y contorno mandibular.

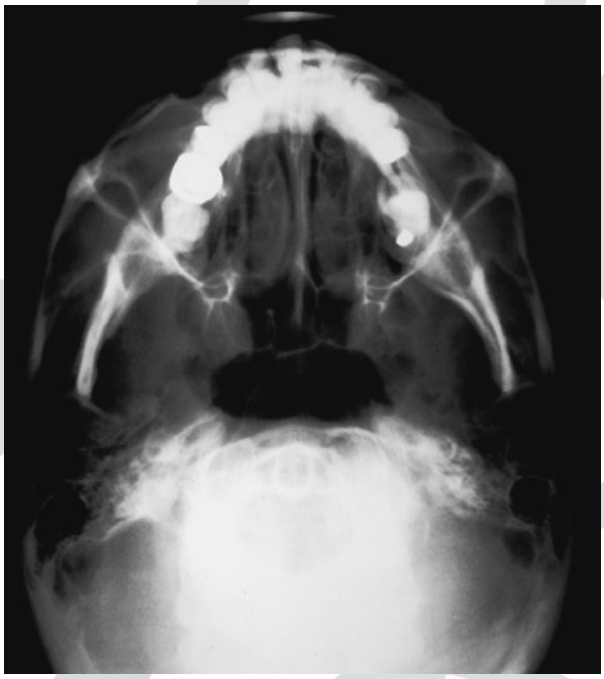

Proyección anteroposterior de Towne y de base de cráneo de Hirtz

RADIOGRAFÍA **DESENFILADA DE MANDÍBULA**. Permite valorar el cuerpo mandibular sin que se produzcan superposiciones con el lado contralateral. Útil en fracturas mandibulares hasta la zona del ángulo.

RADIOGRAFÍA LATERAL DE CRANEO. Silla turca, maxilar superior, seno maxilar, paladar duro, apófisis alveolodentarias y maxilar inferior. Cavum y orofaringe.

- Radiografias **intraorales**. Consiste en la colocación, dentro de la boca, de placas radiográficas de pequeño tamaño que son impresionadas, desde el exterior, por un aparato de rayos X.

RADIOGRAFÍA **PERIAPICAL:** el haz de rayos X se enfoca hacia el ápice del diente.

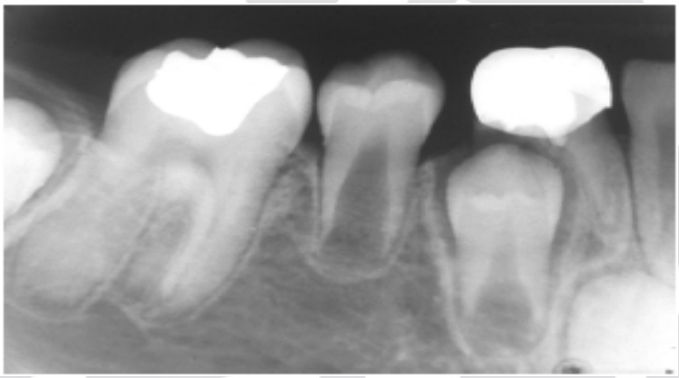

RADIOGRAFÍA **OCLUSAL.** Nos provee una imagen de la arcada superior (maxilar) o inferior (mandibular). Es usada para revisar la erupción dentaria, para localizar objetos extraños, fracturas mandibulares y dientes supernumerarios.

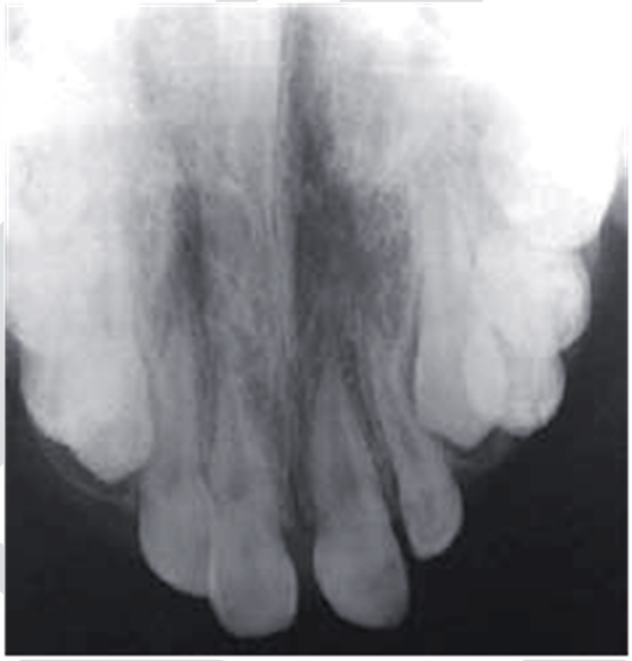

- Radiografias **extraorales**.

PANORÁMICA U ORTOPANTOMOGRAFÍA. Permite estudiar ambas arcadas para tener una visión general del estado dentario y óseo. Ambos maxilares completos, ATM, senos maxilares y las áreas dentarias, peridentarias y óseas. Hemos marcado la notación dentaria en esta imagen para recordar este concepto.

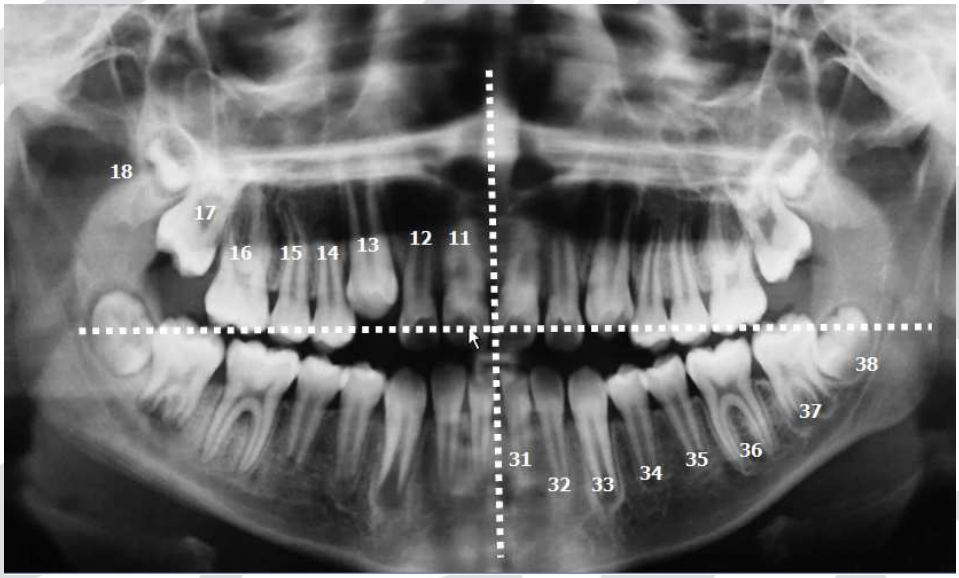

TELERRADIOGRAFÍA LATERAL DE CRÁNEO: es una proyección radiográfica lateral paralela al plano medio del cráneo y cuello. Se encuentra calibrada, y suele usarse para ortodoncias, prótesis y cirugía de las deformidades maxilares. En ella se efectúan las mediciones cefalométricas en el plano lateral.

II.-ONCOLOGÍA MAXILOFACIAL: TUMORACIONES DE CABEZA Y CUELLO

El cáncer del territorio maxilofacial incluye el cáncer de cavidad oral y orofaringe, el cáncer cutáneo de la cara y el cuello, los tumores de glándulas salivales (se estudiarán en al apartado específico), los tumores de senos paranasales y de base de cráneo, los tumores orbitarios y otros tumores menos comunes como sarcomas óseos y de partes blandas, tumores vasculares, etc.

Deben derivarse al segundo nivel asistencial con carácter urgente siempre que haya una sospecha clínica de neoplasia maligna. Los tumores con sospecha de benignidad o las lesiones premalignas se derivan con carácter preferente.

1.-Cáncer de la cavidad oral y orofaringe

Se suelen presentar como una úlcera indurada, y el 90% son del tipo carcinoma epidermoide. Se comportan de manera más agresiva que aquellos localizados en la piel.

La incidencia en España es de unos 10 casos/100.000 habitantes al año. Generalmente son varones de más de 60 años, fumadores y bebedores con mala higiene bucodental. También predisponen el estado de inmunosupresión y las lesiones de roce por dentaduras mal adaptadas. Recientemente se ha observado un aumento de incidencia en menores de 40 años, asociado a infección por el Virus del Papiloma Humano secundaria a prácticas sexuales orogenitales. La exposición solar está relacionada con el cáncer de labio.

Algunos tumores asientan sobre *lesiones precancerosas*, es decir, tejidos morfológicamente alterados en el cual la aparición de cáncer es más probable, sobre todo leucoplasias, eritroplasias y formas erosivas del liquen plano.

Toda lesión no filiada en la mucosa de la boca o la orofaringe de más de 15 días de evolución ha de ser remitida al Servicio de Maxilofacial, con carácter urgente cuando existan datos que hagan sospechar malignidad y con carácter preferente en el resto de casos.

2.-Cáncer Cutáneo: Melanoma y No – Melanoma

Los tumores de la piel facial pueden dividirse en melanomas y no-melanomas. Todos ellos están relacionados con la exposición solar. Los tumores pequeños pueden ser tratados por el dermatólogo; los casos avanzados, en regiones de importante repercusión estética y/o funcional, y en casos de infiltración extensa o diseminación cervical han de ser derivados al Servicio de COMF de manera urgente (melanomas, carcinomas epidermoides) o preferente (carcinomas basocelulares).

Dentro de los **No-Melanomas** los carcinomas basocelulares y los carcinomas epidermoides son los más frecuentes; otros son el carcinoma de Merckel, carcinoma sebáceo, etc.

Los **basocelulares** son los tumores más frecuentes del ser humano; son de crecimiento lento, no metastatizan a ganglios cervicales y suelen presentarse como una úlcera o lesión perlada. Se clasifican en Nodulares (los más frecuentes, aspecto de nódulo perlado), Esclerosantes (blanco-amarillento con aspecto cicatricial de bordes mal definidos) e Infiltrativos (infiltran planos profundos y presentan peor pronóstico).

Para diferenciarlos se precisa una biopsia y su tratamiento generalmente es quirúrgico, con escasa tasa de recidivas.

Los carcinomas **epidermoides** son más agresivos, pueden mestastatizar a los ganglios cervicales, y suelen presentarse como una úlcera que no cura. Los factores predisponentes son la luz solar, la queratosis actínica, la exposición cutánea a alquitranes y el VPH. Puede aparecer sobre lesiones previas (úlceras crónicas, lupus, fístulas, cicatrices de quemaduras, epidermolisis ampollosa). Son más frecuentes en labio inferior y pabellón auricular.

Cualquier pápula o nódulo hiperqueratósico y ulcerado de más de 1 mes de evolución en zona fotoexpuesta en paciente de riesgo es un carcinoma hasta que se demuestre lo contrario.

Los **melanomas** son tumores originados en los melanocitos, y el 25% asientan en cabeza y cuello. Pueden originarse *de novo* (50-80%) o partir de una lesión melanocítica previa. Hay mayor riesgo cuando ha habido quemaduras que por exposición crónica. Generalmente 50-60 años (raro en menores de 20). Las localizaciones de alto riesgo son el cuello, el cuero cabelludo y el pabellón auricular. Son los tumores de piel más agresivos, metastatizan a ganglios cervicales y también de forma hematógena a pulmón o hígado.

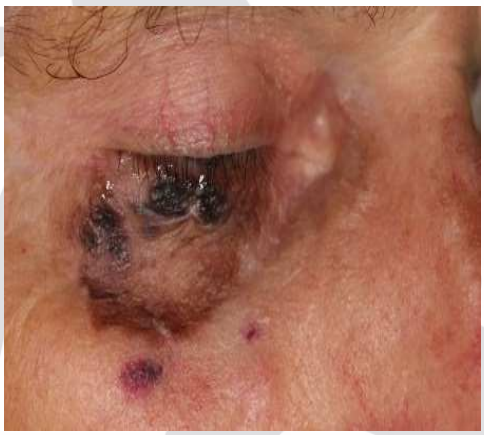

3.-Otros tumores del territorio maxilofacial

Los tumores de glándulas salivales se tratan en el apartado 3. Existen otros tumores de menor incidencia como los sarcomas (tanto óseos como de partes blandas). Entran en el diagnóstico diferencial en caso de aparición de masas en el área maxilofacial, alteraciones de la sensibilidad, movilidad dental injustificada…

Las lesiones de origen vascular se diagnostican de sospecha por la clínica (lesiones de color rojo o violáceo, que pueden aumentar de tamaño con la maniobra de Valsalva o en posición declive) aunque para el diagnóstico definitivo precisa pruebas complementarias (ecografía, RM, pruebas angiográficas). Pueden diferenciarse entre tumores y malformaciones. La determinación de glut-1 permite distinguir ambas condiciones. Los primeros se tratan mediante exéresis quirúrgica, conllevando un elevado riesgo de sangrado. En el caso de las malformaciones arteriovenosas el tratamiento es la embolización o inyección de sustancias esclerosantes.

Otros tumores que afectan al territorio maxilofacial son los orbitarios, senos paranasales y de la base de cráneo. Estos requieren abordajes multidisciplinares incluyendo a neurocirujanos y ORL en algunos casos.

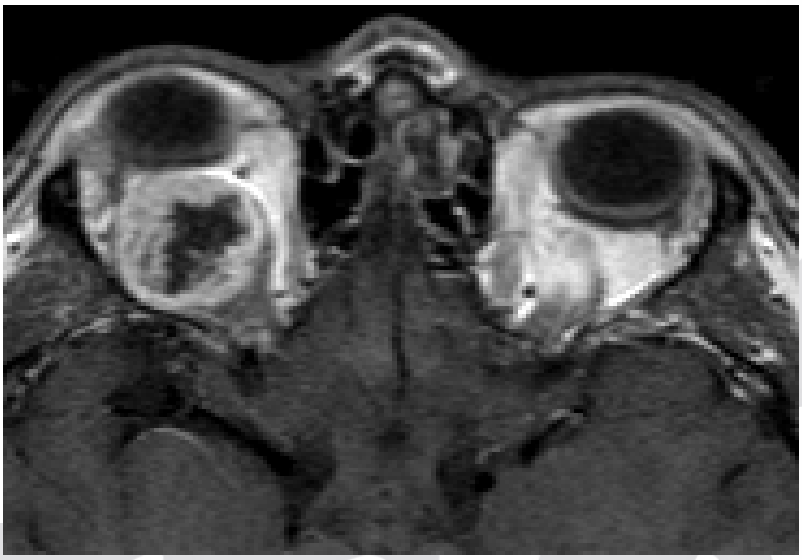

4.-El postoperatorio del paciente oncológico: cánulas, sondas, curas.

Todos los tumores malignos, cuando son operables, requieren exéresis radical con márgenes de seguridad de 1-2 cm.

En el seguimiento del paciente en atención primaria es importante el cuidado de las heridas quirúrgicas de la zona del tratamiento oncológico (habitualmente cavidad oral y cuello) manteniéndolas limpias y secas, así como de la zona donante (región anatómica de donde se obtuvo el tejido utilizado en la reconstrucción). A menudo este tipo de paciente precisa temporalmente nutrición enteral mediante sonda nasogástrica o gastrostomía y son portadores de cánula de traqueostomía.

Traqueostomía y sus cuidados: La traqueostomía es la comunicación de la vía aérea con el exterior a la altura del segundo cartílago traqueal. Permite disponer de una vía aérea segura en pacientes con desestructuración de la faringe o laringe secundaria a tumores u otras obstrucciones.

El traqueostoma maduro se puede manejar con total seguridad en lo que se refiere a limpieza y cambio de cánula. La piel circundante debe ser lavada diariamente con suero fisiológico para retirar restos de secreciones. Existen diferentes grosores de cánula, oscilando entre la del nº 6 y nº 9, siendo la más utilizada la del nº 8. Además existen otras diferencias entre ellas, cada una con su propia utilidad:

Cánula con balón: Posee un balón de aire que la rodea, protegiendo al paciente de sufrir una aspiración desde la boca. El paciente no puede articular sonidos con ella.

Cánula fenestrada: Posee unos pequeños orificios en su interior que facilitan el paso de aire hacia la laringe, permitiendo que el paciente hable cuando se tapa el orificio externo de la cánula. Es posible incorporarles un tapón para mayor comodidad.

Cánula de plata: Se usa en pacientes traqueostomizados de larga duración. Permite que el propio paciente se la extraiga diariamente para lavarla con agua y jabón antes de recolocársela. Los pacientes portadores de esta cánula están adiestrados en su manejo.

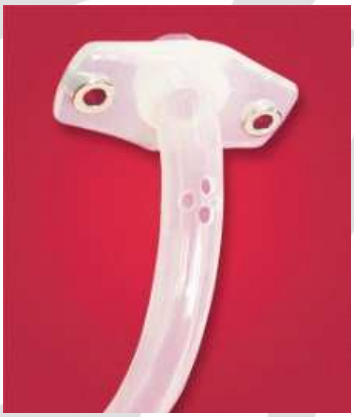

Sonda nasogástrica: La SNG o *freka* se utiliza para alimentar a pacientes que por sus heridas o características anatómicas no pueden usar la vía oral, pero sí pueden usar su tubo digestivo. Es importante verificar su posición mediante un control radiológico antes de comenzar la alimentación (Rx tórax) para prevenir aspiraciones en caso de que su extremo se encuentre en el árbol bronquial en lugar de en el fundus gástrico.

El problema más frecuente es la obstrucción, que puede manejarse introduciendo suero a presión por su extremo con una jeringa de 2ml. En ocasiones es posible "disolver" la obstrucción utilizando N-acetilcisteína o, por curioso que parezca, los refrescos de cola resultan ser muy eficaces también en esta situación. Si estas medidas fallan, será necesario reemplazarla por una nueva sonda, y seguidamente por supuesto efectuar su control radiológico antes de reintroducir la alimentación.

Curas en ambiente húmedo: En estos pacientes es frecuente encontrar defectos tisulares secundarios a dehiscencia y necrosis de heridas. El objetivo de estas curas es rellenar los defectos mediante la aparición de tejido de granulación, es decir cicatrización secundaria. Para que esto ocurra es necesario que la herida esté limpia (ausencia de infección) y que el paciente tenga un estado nutricional aceptable (proteínas en suero). Habitualmente utilizamos agentes hiperosmóticos que absorben las secreciones manteniendo la herida limpia. Ejemplos comunes son Hidrogel y *Aquacel*®, este último también en su variante *Aquacel Plata*®, que posee actividad antimicrobiana. No es raro utilizar agentes osmóticos más tradicionales tales como azúcar y miel. Estas curas pueden realizarse de manera ambulatoria cada dos o tres días si las condiciones del paciente lo permiten.

Fístulas orofaciales y orocervicales: Son comunicaciones entre la cavidad oral y la piel de la cara o del cuello, y constituyen una situación específica dentro de las heridas tratadas mediante curas en ambiente húmedo. Son curas que deben hacerse con mayor frecuencia que en el caso de que no exista esta comunicación, ya que la presencia de saliva en la herida inutiliza más rápidamente los agentes osmóticos que estemos utilizando. Por esto tienden a cicatrizar más lentamente.

III.-PATOLOGÍA CERVICAL Y DE GLÁNDULAS SALIVALES

1.-Tumoraciones cervicales

El diagnóstico diferencial de la masa cervical incluye una gran variedad de entidades:

INFLAMATORIAS	CONGÉNITAS	NEOPLÁSICAS
		Benignas
Abcesos Linfoadenopatías Bacterianas Víricas Granulomatosas	Quiste tirogloso Quiste braquial Quiste dermoide / epidermoide Laringocele Quiste tímico	Paraganglioma Schwanoma Hemangioma / Linfangioma Lipoma
		Malignas
		Metástasis ganglionar Tumor de glándula salivar Linfoma Sacomas

La mayoría de masas cervicales en pacientes menores de 40 años son benignas, generalmente inflamatorias o derivadas de restos embrionarios. En pacientes mayores de 40 años, la mayoría de las masas cervicales son malignas.

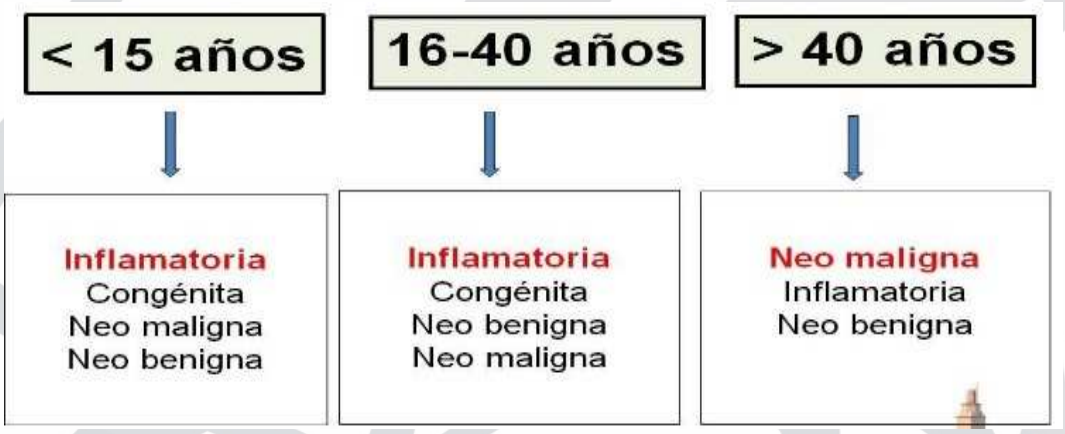

La clínica orienta el diagnóstico, pero la confirmación se basa en pruebas histológicas.

Las pruebas de laboratorio pueden ser útiles para el diagnóstico de determinadas masas cervicales de origen infeccioso o reumático como las linfadenitis granulomatosas (tuberculosis, sarcoidosis, actinomicosis, o enfermedad por arañazo de gato).

2.-Patología no tumoral de Glándulas Salivales

Patología Inflamatoria no Infecciosa

Mucocele. Lesión de la mucosa oral que resulta del acúmulo de saliva en los tejidos blandos como consecuencia de la rotura del conducto de una glándula salival menor. Típica de la mucosa del labio inferior. No siempre se identifica la causa aunque frecuentemente es consecuencia de un traumatismo local (hábito de morderse el labio). Extremadamente raros en labio superior, al contrario que los tumores de glándulas salivales, que son muy raros en labio inferior. Por lo tanto, en labio superior sospecha de tumor, en labio inferior sospecha de mucocele. La **ránula** es un mucocele localizado en el suelo de la boca, en la glándula sublingual.

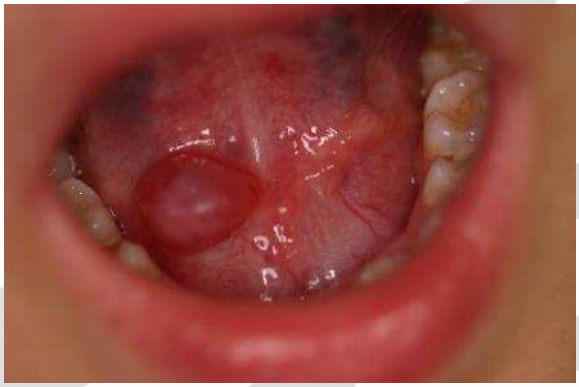

Sialolitiasis. Es la aparición de cálculos dentro del sistema de conductos salivales. Se producen por depósitos de calcio alrededor de detritus en la luz de los conductos. Más frecuentes en la glándula submaxilar, menos en la parótida. Se presentan como un episodio de inflamación y/o dolor, generalmente en relación con la ingesta de alimentos. La severidad de los síntomas varía según el grado de obstrucción.

El diagnóstico se orienta por la historia clínica y se puede confirmar mediante ecografía o radiografía simple. Los cálculos muy distales en el conducto se pueden palpar en el suelo de la boca debajo de la mucosa. El tratamiento inicial puede consistir en suaves masajes de la zona inflamada para conseguir el drenaje de la saliva acumulada, previniendo la infección y mitigando el dolor. Los episodios recurrentes o persistentes implican la extirpación quirúrgica del cálculo o de la glándula, aunque con las recientes técnicas de sialendoscopia, que permiten la extracción del cálculo o el lavado canalicular de forma ambulatoria, permiten obviar este inconveniente en muchos casos.

Síndrome de Sjögren: Trastorno autoinmune que afecta a las glándulas salivales y lacrimales. Más frecuente en mujeres (80-90%) sobre todo a partir de la edad media.

Se considera que tienen un riesgo de linfoma 40 veces superior a lo normal. La sintomatología principal se produce a nivel ocular e intraoral. Sobre el ojo se produce una queratoconjuntivitis seca y a nivel de la boca se manifiesta en forma de xerostomía, con todo lo que esta conlleva (alteración del sabor, dificultad al tragar, lengua agrietada, caries). Se asocia un aumento asintomático, progresivo y bilateral, sobre todo, de las parótidas. El paciente refiere sequedad en la boca y sensación de cuerpo extraño en los ojos. El diagnóstico se realiza mediante una biopsia de una glándula salival menor del labio inferior. A nivel de laboratorio encontramos un aumento en la velocidad de sedimentación y en los niveles de inmunoglobulinas, sobre todo Ig G. Tratamiento sintomático, similar al de la xerostomía, añadiendo, además, lágrimas artificiales.

	CLÍNICA	DIAGNOSTICO	TRATAMIENTO	ACTITUD	DIAGNÓSTICO DIFERENCIAL
MUCOCELE	*Pompa* traslúcida en la mucosa oral	Resolución espontanea Evolución recurrente	Observación. Quirúrgico.	Observación Remitir Máxilofacial	Tumores
RÁNULA	*Pompa* debajo de la lengua	Tumoración blanda, traslúcida, como el lomo de una rana en suelo de boca	Quirúrgica	Remitir Máxilofacial	Edema de suelo de boca
QUISTE DE RETENCIÓN	Similar a los mucoceles. En glándulas mayores: inflamación de crecimiento lento.	Clínica similar a mucocele. Rx	Observación Quirúrgico	Observación en glándulas menores Remitir Máxilofacial si persiste o en glándulas mayores	
SIALOLITIASIS	Inflamación o dolor brusco después de comer. Generalmente en submaxilar.	Tumoración en relación con la comida Resolución progresiva y espontánea Rx	Sintomático Observación Quirúrgico	Tratamiento inicial. Remitir Máxilofacial	Sialoadenitis Tumores
SIALOADENOSIS	Inflamación indolora y lenta. Generalmente en parótida. Bilateral.	Cara de hámster Sialografía.	Tratamiento de la enfermedad sistémica. Quirúrgico	Observación Tratamiento sistémico Remitir Máxilofacial	Sialoadenitis Sialolitiasis. Tumores
Síndrome de SJÖGREN	Queratoconjuntivitis seca y xerostomía con inflamación glandular	Boca seca Picor en los ojos Biopsia	Sintomático	Tratamiento sintomático. Remitir Reumatólogo. Remitir Máxilofacial.	

Patología Inflamatoria Infecciosa

Paperas - Sialoadenitis Vírica: Normalmente bilateral. La causa más frecuente es la infección por paramixovirus. También existen infecciones por coxsackie A, ECHO, choriomeningitis, parainfluenza y citomagalovirus (en neonatos). Se trasmite a través de la orina, saliva o por vía respiratoria. Incubación de 16-18 días. Contagiosa desde el primer día clínicamente evidente y hasta 14 después de la resolución. Desde

la aparición de la vacuna y su uso sistemático su incidencia se ha reducido hasta en un 98%.

Sialoadenitis Bacteriana: Típicamente unilateral. Bilateral en el 20-25% de los casos. La mayor parte de las infecciones bacterianas son resultado de la invasión retrógrada como consecuencia de una obstrucción ductal o una disminución de la salivación. Pueden aparecer Estafilococus Aureus, Estreptococos y Pneumococos. La glándula se presenta inflamada, dolorosa, eritematosa y puede asociarse a fiebre y trismus. Si se explora intraoralmente, puede aparecer supuración por el conducto de drenaje de la parótida (Stenon) o de la submaxilar (Wharton), con el masaje de la glándula. Su tratamiento es antibiótico, seguido de la eliminación de la causa y drenaje quirúrgico si existe formación de absceso.

	ETIOLOGÍA	CLÍNICA	DIAGNÓSTICO	TRATAMIENTO	ACTITUD
SIALOADENITIS	*Staph. aureus, streptococos, pneumococos*	Inflamación, dolor, eritema, fiebre y trismus	Inflamación brusca en parótida sin relación con las comidas	Inicialmente antibiótico y etiológico. Drenaje quirúrgico	Tratamiento antibiótico. Remitir urgente Máxilofacial si drenaje.
PAPERAS	*Paramixovirus, coxsackie A, ECHO, choriomeningitis, parainfluenza y citomegalovirus*	Febrícula, cefalea, malestar, anorexia y mialgia. Sialomegalia. Epididimoorquitis	Malestar general con parotiditis unilateral a las 48 horas y bilateral en unos días. Determinación de anticuerpos	Paliativo	Vigilancia. Prevención de contagios

3.-Tumores de glándulas salivares

Existen distintos tipos de tumores originados tanto en las glándulas salivares mayores (parótidas, submaxilares y sublinguales) como menores (distribuidas por paladar, mucosa yugal y labial). Los tumores benignos de parótida son los más frecuentes (80% adenoma pleomorfo). Se presentan como una tumoración de crecimiento progresivo (en región preauricular en caso de parótida, en paladar en caso de algunas glándulas menores) y en ocasiones como una úlcera (cuando se traumatiza). La clínica puede orientar el diagnóstico (las lesiones malignas suelen crecer más rápidamente, pueden doler, pueden producir parálisis facial, puede producir metástasis cervicales…), pero hay que complementarlo con PAAF y ecografía. Si con estas pruebas hay sospecha de benignidad se solicita RNM y si hay sospecha de malignidad se solicita TAC de la glándula y el cuello. El tratamiento es quirúrgico, complementado en ocasiones con radioterapia o quimioterapia.

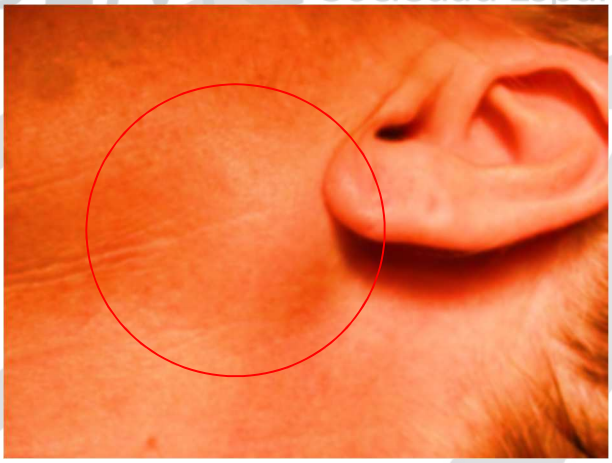

Cuánto más pequeña sea la glándula, mayor es la probabilidad de que la lesión sea maligna. Cualquier tumor en la glándula sublingual debe ser considerado maligno hasta demostrar lo contrario.

Diagnóstico diferencial:

- Adenopatías, sobre todo a nivel submandibular
- Quiste de retención salival, fundamentalmente a nivel parotídeo
- Mucocele a nivel de labio superior
- Hipertrofia maseterina unilateral
- Abceso parotídeo

TUMOR BENIGNO	TUMOR MALIGNO
Masa única palpable Parotídea (preauricular/bajo la oreja) Largo tiempo de evolución Asintomática No dolor No parálisis facial No trismus Tamaño variable Consistencia elástica Móvil	Dolor Trismus Parálisis facial Rápido crecimiento o crecimiento acelerado Ulceración cutánea Adenopatías cervicales palpables Movilidad limitada (fijación a planos) En glándula salival menor, sublingual ó submaxilar Superficie polinodular Múltiples masas

	CARACTERÍSTICAS
TUMORES BENIGNOS	
ADENOMA PLEOMORFO	Neoplasia más frecuente Parótida Sexo femenino Recidivas
TUMOR DE WARTHIN	2ª en frecuencia Cola de parótida Varones 5ª década Consistencia quística Puede ser bilateral y múltiple Nódulo caliente gammagráfico Relación con tabaquismo
ONCOCITOMA	7ª década de la vida Parótida Coloración oscura similar al melanoma Nódulo caliente gammagráfico
ADENOMA DE CÉLULAS BASALES	Parótida y labio superior 6ª década de la vida Diagnóstico diferencial con mucocele labial
TUMORES MALIGNOS	
CARCINOMA MUCOEPIDERMOIDE	El más frecuente Parótida Sexo femenino 4ª-5ª década Pronóstico según grado
CILINDROMA	Submandibular 4ª-5ª décadas de la vida Crecimiento lento Dolor y parálisis facial Invasión nerviosa y espacios perineurales Vigilancia a largo plazo Mal pronóstico
CARCINOMA DE CÉLULAS ACINARES	3% bilateral Presentación quística Alta tasa de recidiva local Excepcional dolor y parálisis facial
ADENOCARCINOMA	Metástasis linfáticas 50 % Metástasis hemáticas 30% Recurrencia local 65%
TUMOR MIXTO MALIGNO	Degeneración maligna de un adenoma pleomorfo Nódulo, largo tiempo de evolución con crecimiento rápido. Dolor y parálisis facial Tiempo de evolución tumor mixto = Factor de riesgo Varones > 40 años Comportamiento agresivo Mal pronóstico

IV.-PATOLOGÍA MUCOCUTÁNEA DE BOCA, CARA Y CUELLO

Toda lesión no filiada en la mucosa de la boca o la orofaringe de más de 15 días de evolución ha de ser remitida al Servicio de Maxilofacial, con carácter urgente cuando existan datos que hagan sospechar malignidad y con carácter preferente en el resto de casos.

La patología de la mucosa oral es muy variada ya que puede originarse por lesiones físicas (frío, calor), mecánicas (traumatismos, roces)... o ser una manifestación de enfermedades sistémicas. La disciplina que estudia estas lesiones recibe el nombre de Medicina Oral o Patología Oral.

Las lesiones más importantes para el MAP son las lesiones ulceradas ya que son la forma más común de presentación del cáncer oral. Por otro lado pueden clasificarse con arreglo al color de la lesión: blancas y rojas incluyen a casi todas, y estas últimas suelen ser más peligrosas por la sintomatología y por la propensión a malignizarse.

Cada tejido que asienta en la cavidad oral puede originar un tumor (papiloma, lipoma, leiomioma, schwanoma, osteoma...), pero los más frecuentes son los fibromas o hiperplasis fibrosas, que obedecen a un origen traumático crónico. Cuando asientan en la encía se denominan épulis. El tratamiento de estas lesiones es la extirpación.

1.-Lesiones Orales Blancas, Rojas, Ulceradas

LESIONES BLANCAS

Leucoplasia. Placa blanca que clínica e histológicamente no puede ser diagnosticada como ninguna otra enfermedad. Por tanto su diagnóstico se basa en la exclusión. Los factores etiopatogénicos son: tabaco, alcohol, enfermedades sistémicas (sífilis, candidiasis, avitaminosis A y B, anemia ferropénica, inmunodeficiencias, Plummer-Vinson, etc.), radiaciones, traumatismos, virus (HPV), químicas, desconocidas.

A menudo desaparecen retirando el factor causal. Es la lesión premaligna más frecuente de mucosa oral (85%). Se clasifican en homogéneas y no homogéneas según el aspecto macroscópico. Estas últimas son la Eritroleucoplasia, la Leucoplasia nodular, la Leucoplasia proliferativa o Verrucosa.

Hay una forma específica, la **Leucoplasia Oral Vellosa,** descrita en la mucosa de pacientes VIH+ e inmunodeprimidos, producida por el virus de Epstein-Barr, que no se desprende al raspado, localizada en el borde lateral de la lengua, suelo de la boca y mucosa de la mejilla. Desaparece cuando mejora el estado inmunológico del paciente (en pacientes VIH+ remite con el tratamiento antirretroviral).

Leucoplasia

Leucoplasia oral vellosa

Lo más importante es determinar si hay displasia o no. Las formás displásicas requieren tratamiento, generalmente la vaporización con láser CO_2.

Liquen plano. Enfermedad crónica de etiología desconocida con posible base autoinmune. Cursa por brotes (las reagudizaciones suelen coincidir con épocas de estrés) y puede afectar tanto a la mucosa oral como a la piel. Puede presentarse como lesiones asintomáticas blancas (típicas **estrías de Wickhan**) o rojas (formas atróficas y erosivas, que son las que más frecuentemente malignizan). Tratamiento sintomático y con corticoides tópicos en orabase en las reagudizaciones.

LESIONES ROJAS

Eritroplasia. Placa roja que ni clínica ni histológicamente puede ser diagnosticada como otra patología. Casi todas (90%) revelan algún grado de displasia epitelial, carcinoma in situ o carcinoma invasivo. Maligniza más frecuentemente que la leucoplasia.

Pénfigo Vulgar. Enfermedades ampollosa mucocutánea de curso crónico y base autoinmune caracterizada por la aparición de ampollas. Se distinguen dos formas: el pénfigo vulgar con su variante vegetante, y el pénfigo foliáceo con su variante eritematosa. El pénfigo vulgar es el que más habitualmente origina ampollas orales, y éstas aparecen antes que las lesiones en la piel. El roce precipita la aparición de las ampollas. Lesiones simétricas y bilaterales, Signo de Nikolsky +. Tratamiento con corticoterapia tanto oral como tópica.

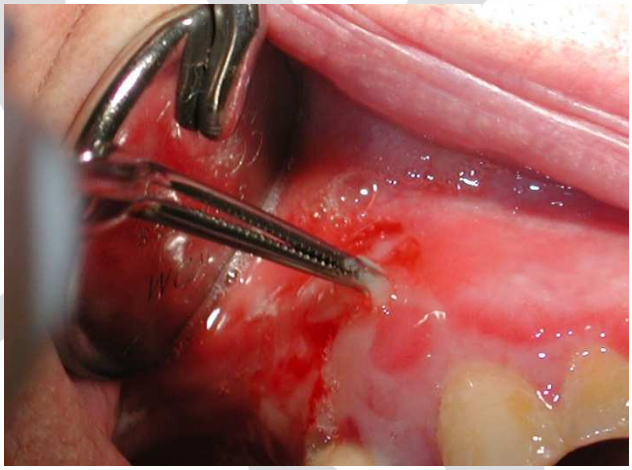

Penfigoide cicatricial. Evolución muy lenta con brotes de algunas ampollas de base eritematosa. Localización más frecuente en paladar y encía (gingivitis eritematosa descamativa), casi nunca en la lengua y las lesiones no son tan simétricas y bilaterales como en el pénfigo vulgar. Las ampollas en la piel son raras al contrario que el pénfigo vulgar. Tratamiento igual que el pénfigo vulgar.

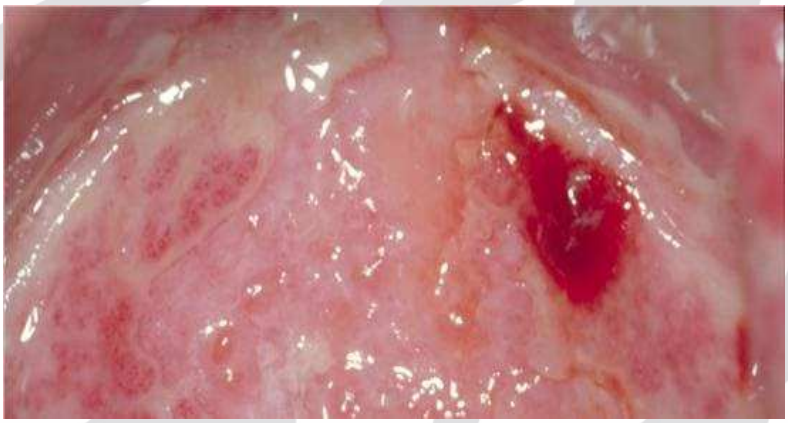

Eritema Agudo Multiforme: Enfermedad inflamatoria mucocutánea aguda, polimorfa (eritema, ampollas y úlceras al mismo tiempo) y autolimitada. Puede manifestarse solamente en la mucosa bucal o acompañarse de lesiones en otras mucosas o piel. En el 50% de los casos existen factores precipitantes (infecciones, fármacos, afecciones sistémicas, vacunas, radioterapia y otros). Comienzo brusco tras pródromos con fiebre y cefalea. A los 10 días se alcanza el cénit de dolor y lesiones. A los 20-30 días el cuadro se resuelve. Las lesiones polimorfas afectan sobre todo a labios, mucosa yugal y lengua. En el borde rojo de las lesiones son características las costras serohemáticas. La descamación de la mucosa es en forma de quemadura. Hay dos formas clínicas: el *eritema multiforme minor* o forma leve de Hebra, y el *major* o Síndrome de Steven Johnson. El Síndrome de Lyell (necrólisis epidérmica tóxica) es una forma severa de enfermedad. El tratamiento consiste en suprimir el agente desencadenante y corticoterapia oral y/o tópica, antibióticos y antisépticos.

LESIONES ULCERADAS

Úlcera Traumática: Lesión única o múltiple. Traumatismo continuado sobre la mucosa, típica de prótesis antiguas o mal ajustadas, o bordes cortantes en las coronas dentarias. Tratamiento con clorhexidina local o analgésicos y AINES vía sistémica.

Osteonecrosis por fármacos que inhiben la resorción ósea (bisfosfonatos, denosumab y otros): Necrosis avascular debido a la supresión del recambio óseo. Más frecuente en bisfosfonatos intravenosos, durante el tratamiento con corticoides, diabéticos y fumadores, aunque puede ocurrir tras cualquier período de tratamiento con bisfosfonatos orales sin otros factores de riesgo. Más frecuente en el maxilar inferior. Puede comenzar como una úlcera en la mucosa oral con o sin exposición ósea asintomática, fístula en la mucosa o exposición de hueso necrótico muy dolorosa. La infección puede fistulizar a la piel y producir una fractura espontánea de los maxilares. Tratamiento con antisépticos orales, analgésicos, antibióticos de amplio espectro a dosis bajas por períodos prolongados, legrado quirúrgico de los secuestros óseos e, incluso, resección ósea. El pronóstico es malo ya que tiende a la extensión y cronificación, por lo que el mejor tratamiento es la prevención: administrar bifosfonatos sólo cuando sea imprescindible y revisión odontológica antes de iniciar el tratamiento.

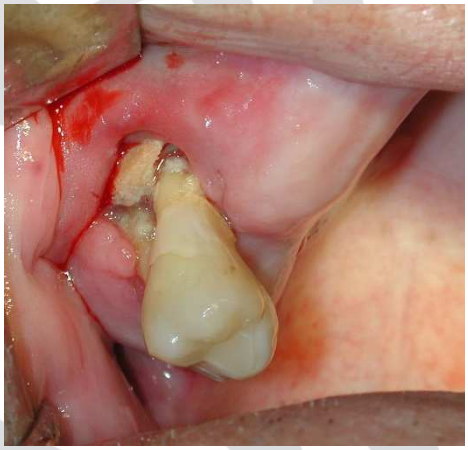

Estomatitis Aftosa Recidivante. Aparición de brotes recurrentes de úlceras dolorosas (2-4) y de tamaño variable en mucosa no queratinizada (diagnóstico diferencial con herpes simple), con una duración de 7-30 días. Etiología multifactorial (estrés, ciclo menstrual, sensibilidad alimentaria, déficit de hierro, zinc, vitamina B, celiaquía, colitis ulcerosa, síndrome de Behçet, VIH y otras alteraciones inmunitarias). Su tratamiento consiste en identificar los factores desencadenantes y aplicar geles o colutorios de clorhexidina o corticoides tópicos en orabase o solución acuosa. De persistir, tratamiento sistémico con prednisona, colchicina, pentoxifilina.

2.-Lesiones cutáneas de la piel cervicofacial

Queratosis Actínica. Lesión costrosa típica del labio inferior producida por la exposición solar, más frecuente en personas que trabajan en el campo o al aire libre.

Puede dar lugar a un carcinoma epidermoide (el 15% degenera). Más frecuente en labio (queilitis actínica) y cuero cabelludo.

Queilitis actínica y carcinoma

Queratosis actínica

Queratoacantoma. Lesión excrecente con amplio cráter central, de crecimiento rápido (hay que diferenciarlo del carcinoma epidermoide), en pacientes de edad avanzada motivado por exposición solar crónica, irradiación o traumatismos mecánicos. Aunque involuciona espontáneamente en meses, precisa su extirpación para el diagnóstico.

Lesiones melánicas. El **léntigo** se presenta como una pequeña mácula hiperpigmentada de menos de 1 cm en pacientes de más de 70 años con exposición solar crónica. El **léntigo maligno** es un melanoma in situ. El 30% desarrollan melanoma a los 10-15 años si se deja evolucionar.

Los **Nevus** aparecen en la niñez, alcanzando su tamaño máximo en edad adulta y generalmente involucionan con la edad. Se presentan como una pequeña mácula hiperpigmentada menor de 1 cm.

V.-CIRUGÍA ORAL

La cirugía oral se refiere a la cirugía que trata los problemas derivados de las inclusiones dentarias, los quistes y tumores de los huesos maxilares, principalmente de origen odontogénico, la resección de lesiones y tumoraciones que asientan en la boca y procedimientos de ayuda a la ortodoncia y a la reposición de los dientes.

1.-Cirugía de Inclusiones Dentarias

Cordales incluidos: Constituye la inclusión (es decir la ausencia de erupción dentaria) más frecuente. Las indicaciones de extracción son:

- Infección recurrente.
- Caries que no puede ser tratada, o caries en el segundo molar adyacente que no puede ser tratada sin extracción del tercer molar.
- Malposición que condiciona un defecto periodontal en segundo molar adyacente o que se prevee lo pueda producir.
- Existencia de un quiste folicular u otra patología asociada al tercer molar.
- La extracción se realiza habitualmente bajo anestesia local y los pacientes deben recibir un tratamiento antibiótico profiláctico, además de antiinflamatorios y analgésicos postoperatorios.
- La complicación más frecuente es la infección, que está directamente relacionada con la presencia de focos de infección previos, mala higiene y hábito tabáquico. Otra complicación frecuente es la hemorragia, que en pacientes sin alteraciones de la hemostasia suele ser autolimitada o ceder con la compresión (mordiendo una gasa húmeda), aunque puede ser persistente si el paciente escupe continuamente la sangre, ya que se produce un mecanismo de presión negativa que perpetúa el sangrado.

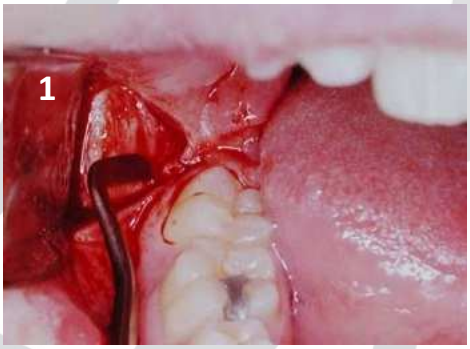

Otras Inclusiones: La segunda en frecuencia es la del **canino superior**, hasta 9 veces más frecuente que la del inferior. Se sitúa en posición palatina habitualmente. En ocasiones es bilateral, y se acompaña de hipoplasia del maxilar superior; además es más frecuente en mujeres. El canino tiene una importancia estética y funcional elevada, por tanto se prefiere la tracción ortodóncica para asistir la erupción siempre que sea posible.

En los casos en que la inclusión es sintomática produciendo infecciones o dando lugar a quistes foliculares (aparecen hasta en el 10% de los casos) se prefiere la extracción. Pueden aparecer inclusiones de cualquier otra pieza dentaria, aunque son más infrecuentes. Como normal general se prefiere la tracción ortodóncica siempre que sea posible.

Dientes supernumerarios: Son dientes "extra", también se conoce como hiperodoncia. Ocurren hasta en un 1% de la población y el 50% de ellos aparecen en la línea media y se conocen como **"mesiodens"**. Su tratamiento es la extracción, especialmente cuando alteran el proceso eruptivo de los dientes numerarios.

2.-Quistes y tumores de los maxilares

La mayor parte de las lesiones maxilares son quísticas, siendo raros los tumores (el más característico es el ameloblastoma). Dentro de los quistes la mayoría son de origen odontogénico, y de ellos los inflamatorios son la mayoría.

Quistes Inflamatorios: Se producen tras una pulpitis, la infección alcanza el hueso maxilar o mandibular a nivel del ápice dental (quiste periapical) o a nivel lateral a través de un canal radicular accesorio (quiste paradental). Se forma un granuloma que al perpetuarse se recubre de epitelio. Una vez está formado el saco epitelial se produce el crecimiento del quiste, presumiblemente por resorción ósea secundaria a la presión de líquido en el interior. También puede ocurrir que tras una exodoncia de una pieza con granuloma, el legrado deficiente del mismo dé lugar a un quiste en ese lugar (quiste residual). Pueden ser asintomáticos, aunque a menudo presentan un curso remitente-recurrente, con reactivaciones de la infección latente. El tratamiento es en primer lugar la endodoncia de la pieza causante, seguida de la enucleación quística y la apicectomía de la pieza (amputación del tercio distal de la raíz, donde presumiblemente se encuentran los gérmenes responsables).

Quistes Foliculares: Ocurren en dientes incluidos, especialmente terceros molares inferiores y caninos superiores. Se produce por acumulación de líquido entre el saco pericoronario (epitelio que rodea al diente en su etapa intraósea) y la pieza dentaria; esta acumulación es de origen desconocido. Progresan en tamaño por el mismo mecanismo que los quistes inflamatorios. Su tratamiento es la extracción dental y enucleación del quiste, por su tendencia continua al crecimiento.

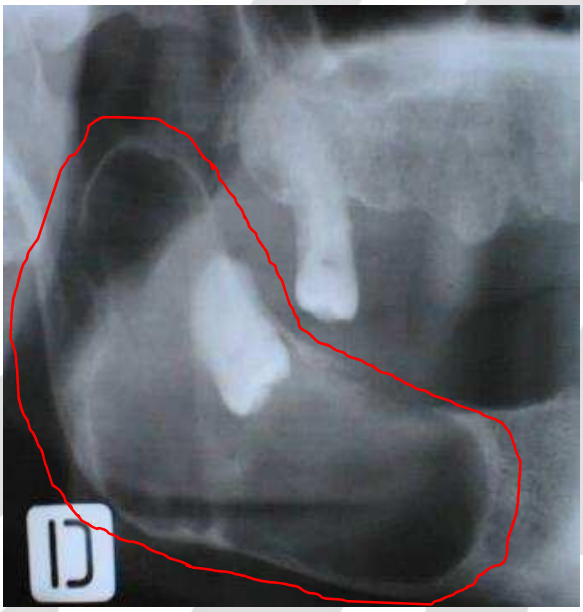

3.-Cirugía Preprotésica e Implantología

Constituye todos aquellos procedimientos encaminados a la sustitución de piezas dentarias ausentes mediante la utilización de una prótesis anclada sobre implantes osteointegrados. Debido a la resorción ósea de los maxilares que se produce con la edad, (más acentuada cuando no existe el estímulo mecánico de la masticación, esto es, cuando no hay dientes) a menudo estos pacientes requieren de técnicas de regeneración ósea previamente a la colocación de los implantes.

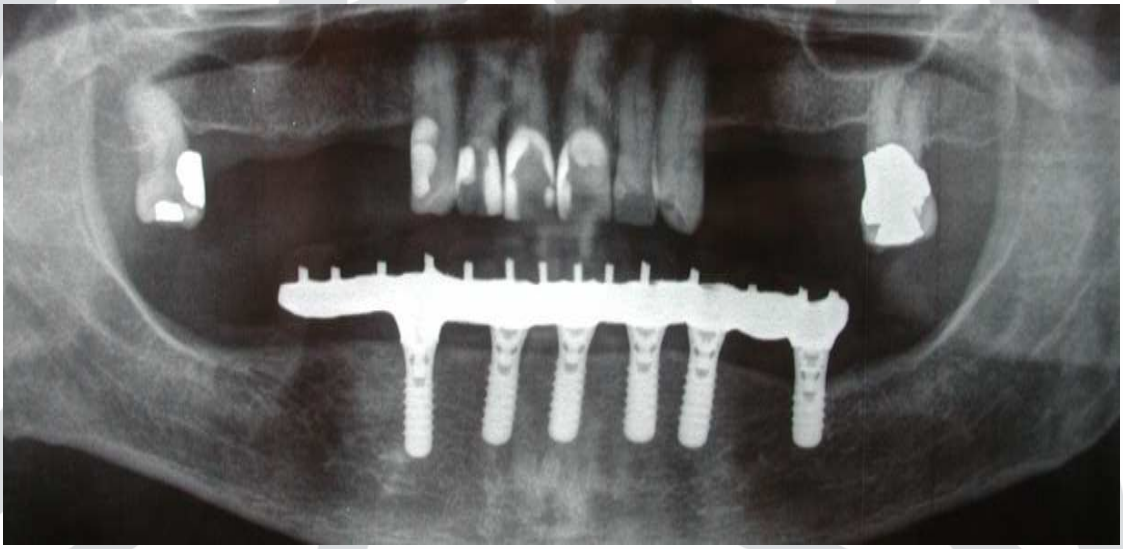

VI.-INFECCIONES DEL TERRITORIO MÁXILOFACIAL

Las infecciones más frecuentes son de origen odontogénico aunque también pueden originarse en las glándulas salivales, la piel y anejos cutáneos, los ganglios cervicales, heridas quirúrgicas o ser de origen traumático.

1.-Historia natural de la infección dental (*caries, pulpitis, flemón, absceso).*

La flora oral está básicamente compuesta por cocos Gram+, y estos gérmenes son los responsables del inicio de la infección, que más tarde es perpetuada por gérmenes anaerobios. Por esto pueden ser tratadas con penicilina y otros β-lactámicos. En alérgicos se recomienda clindamicina asociada con metronidazol, o nuevas quinolonas como el levofloxacino en el caso de infecciones recurrentes o en pacientes con factores de riesgo como diabetes o inmunodepresión.

Tratamiento general	Alérgicos a β-lactámicos	Alérgicos a β-lactámicos con FR (DM, tabaco, inmunodepresión)
Amoxicilina - Clavulánico 875 mg 8 h. x 8 días	Clindamicina 300 mg 8 h. x 8 días + Metronidazol 500 mg 12 h. x 5 días	Levofloxacino 500 mg 12 h. x 7 días

La gran mayoría de las infecciones dentales comienzan como una caries. Se trata de una destrucción de la superficie dental (esmalte y dentina), y su tratamiento es la obturación dental (empaste). En ocasiones esta destrucción alcanza la zona interna del diente, donde se encuentra la pulpa, que son los vasos y nervios que lo nutren e inervan, y se produce una pulpitis.

La pulpitis es lo que todos conocemos como “dolor de muelas”; muy intenso, de características pulsátiles, que empeora por la noche y con el decúbito. En este caso el tratamiento es la endodoncia, que consiste en la retirada total de la pulpa con posterior relleno de la cavidad pulpar con un material plástico.

Tras una pulpitis no tratada las bacterias alcanzan el ápice radicular, provocando un absceso apical agudo, en el que se objetiva tumefacción e inflamación de la encía circundante. La progresión de este absceso provoca la diseminación de la infección a los tejidos blandos adyacentes, produciendo un flemón, con tumefacción y calor del área afecta. Por ello la localización de los flemones permite sospechar el origen de la infección. Al evolucionar el Flemón da lugar a una colección purulenta (absceso), que es fluctuante a la palpación, y que debe ser drenado.

2.-Cuadros típicos en función de la pieza afecta

- **Celulitis en la fosa infraorbitaria:** Provocada por los caninos superiores, cuya raíz es muy larga y llega hasta la fosa canina. Frecuentemente son confundidas con celulitis orbitarias, creando gran alarma entre los clínicos que valoran al paciente.

- **Celulitis geniana:** Es el clásico flemón en la mejilla, provocada por infecciones en molares superiores.

- **Celulitis submental:** Bajo el mentón, provocada por caninos e incisivos inferiores.

- **Celulitis paramandibular y submandibular:** Provocada por premolares y molares inferiores. Suele acompañarse de trismus por afectación de los músculos masticadores.

3.-Signos de alarma y Criterios de Derivación

La complicación más grave es la compresión de la vía aérea, que puede amenazar la vida del paciente requiriendo incluso traqueotomía. Se produce tras infecciones en piezas inferiores con extensión al suelo de la boca o al espacio parafaríngeo. Un ejemplo clásico es la Angina de Ludwig, absceso producido por anaerobios que ocupa los espacios sublingual, submental y submaxilar, que aún en nuestros días tiene una alta mortalidad.

Es importante por tanto valorar la movilidad lingual, la deglución y la apertura oral. La disfagia puede ser un signo indirecto, pero ha de distinguirse de la odinofagia ya que se confunden frecuentemente. El trismus intenso también es un criterio de derivación.

Criterios de Derivación Hospitalaria

- Fracaso del tratamiento antibiótico a dosis correcta durante más de 24-48 horas
- Trismus severo
- Disfagia (no odinofagia)
- Alteración de la movilidad lingual o afectación del suelo de la boca
- Colección drenable

No son criterios de derivación hospitalaria el dolor ni la fiebre

VII.-TRAUMATISMOS DE LA CARA

1.-Primera atención

Los traumatismos faciales, pese a su espectacularidad, raramente producen compromiso para la vida del paciente, ya que en contadas ocasiones presentan obstrucción de la vía aérea o hemorragias severas. Por tanto, las primeras medidas deben ir dirigidas al diagnóstico y tratamiento de traumatismos asociados, especialmente el craneoencefálico y cervical.

2.-Fracturas más frecuentes y su manejo

Fracturas dentales: Son fracturas que afectan al diente sin afectar al hueso maxilar, es decir que su tratamiento es odontológico (restauración dental ± endodoncia). Si hay luxación dental requieren ferulización.

Fracturas dentoalveolares: Estas fracturas afectan a los dientes y al fragmento de hueso maxilar que los contiene, y requieren tratamiento de reducción y ferulización por parte de un cirujano maxilofacial.

Fracturas nasales: La fractura de los huesos propios de la nariz es la más frecuente, constituyendo el 50% de todas las fracturas, generalmente por traumas laterales. Se objetiva obstrucción nasal, deformidad, crepitación y hundimiento a la palpación. Se valoran mediante Rx de huesos propios o Rx de Waters, y se tratan mediante reducción cerrada. Es capital valorar mediante la rinoscopia anterior la existencia de hematoma septal, ya que debe ser drenado a la mayor brevedad posible.

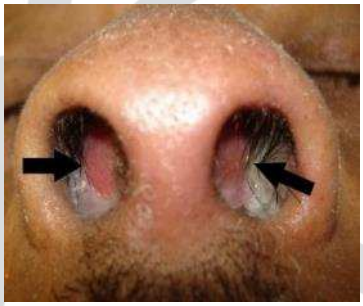

Fracturas órbitomalares: Se denominan así porque el cuerpo del hueso malar constituye el suelo de la órbita y suele estar también afectado. En este caso cursan con diplopia. El trazo de fractura suele atravesar el trayecto del nervio infraorbitario por ser una zona débil en el hueso, por lo que cursan con anestesia de la mejilla, ala de la nariz, hemilabio superior y dientes anteriores del lado afecto. Cursan con dolor a la apertura oral por la tracción ejercida por el masetero sobre el cuerpo malar. Pueden palparse escalones en el reborde infraorbitario o en el arbotante maxilomalar, que se palpa dentro de la cavidad oral a la altura del primer molar superior. Se valoran mediante Rx de Waters y TAC. Su tratamiento es quirúrgico mediante abordaje abierto y osteosíntesis rígida con miniplacas de titanio.

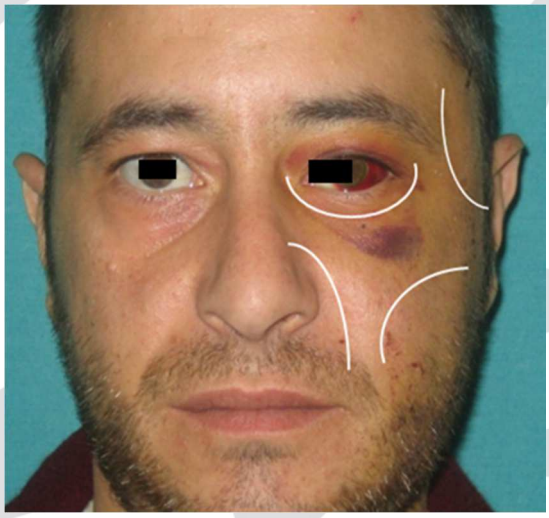

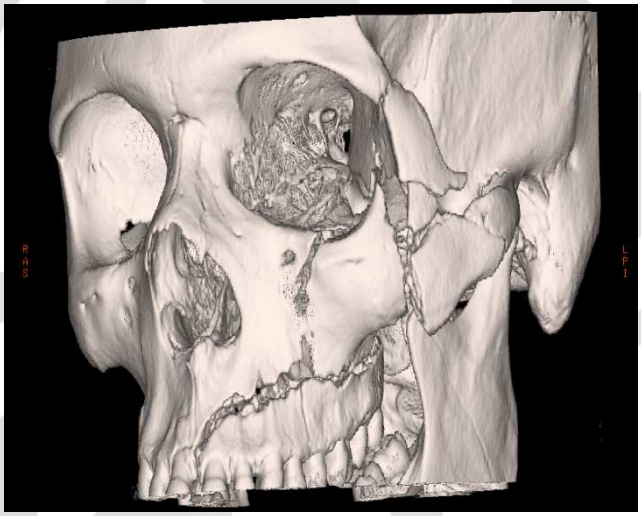

Las **Fracturas puras de suelo de órbita (*blow-out*)** se producen por un trauma directo sobre el globo ocular, al aumentar la presión dentro de la órbita ocurre un estallido de la pared más débil, que es el suelo orbitario. Por esto el globo debe ser valorado por un oftalmólogo. El signo guía es la diplopia. Se valoran mediante Rx de Waters (signo indirecto: hemoseno maxilar) o mediante TAC facial. Su tratamiento es quirúrgico restaurando el suelo orbitario con láminas de diferentes materiales.

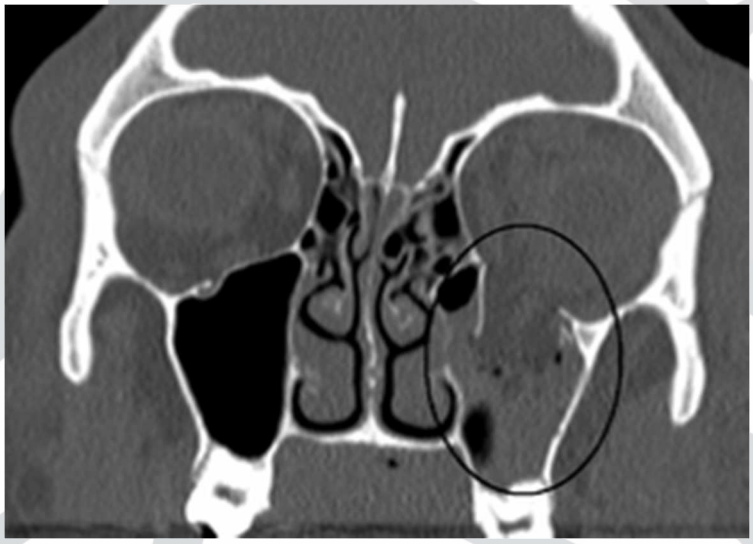

Fracturas mandibulares: Cursan con trismus y alteración de la oclusión. La localización más frecuente es el cóndilo articular, típicamente por una caída sobre el mentón. Cuando son del cuerpo o ángulo mandibular pueden ocasionar anestesia en el territorio del nervio dentario inferior, que atraviesa el interior de la mandíbula. Se valoran mediante ortopantomografía o TAC facial. Se tratan quirúrgicamente mediante reducción abierta y osteosíntesis con miniplacas.

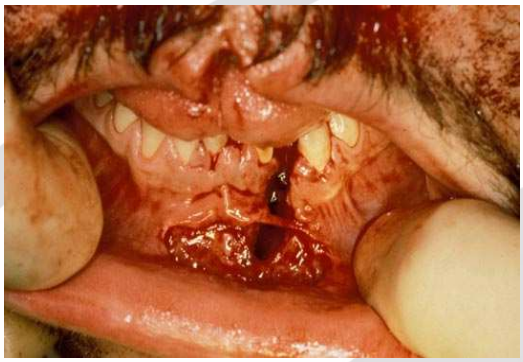

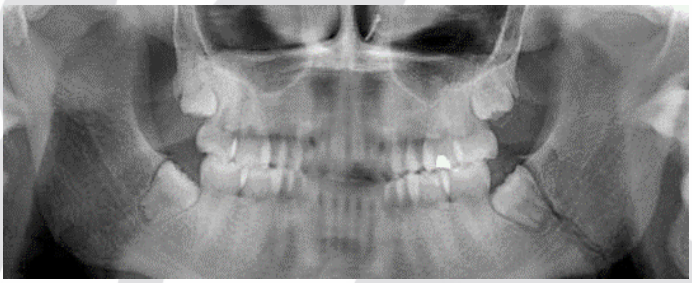

Fracturas del maxilar superior: Son las fracturas del tercio medio facial por excelencia, clasificadas clásicamente en Le Fort I, II y III.

- **Le Fort I:** El trazo de la fractura es horizontal, por encima de los ápices de los dientes superiores, afectando al seno maxilar, al septum nasal, al hueso palatino y a la apófisis pterigoides del esfenoides.
- **Le Fort II:** (fractura piramidal) La línea de fractura se extiende a través de los huesos propios nasales y el septum hacia abajo y hacia atrás por la pared medial de la órbita, cruza el reborde infraorbitario y pasa por el arbotante cigomático-maxilar.
- **Le Fort III:** (disyunción craneofacial) Es una verdadera separación de los huesos de la base del cráneo. El trazo de la fractura pasa por la sutura nasofrontal, por la pared medial de la órbita hasta la fisura orbitaria superior, de esta a la fisura orbitaria inferior y por la pared-lateral de la órbita hasta la sutura cigomático-frontal y cigomático-temporal. Hacia atrás se fracturan las apófisis pterigoides del esfenoides, normalmente a un nivel más craneal que en las otras fracturas de Le Fort.

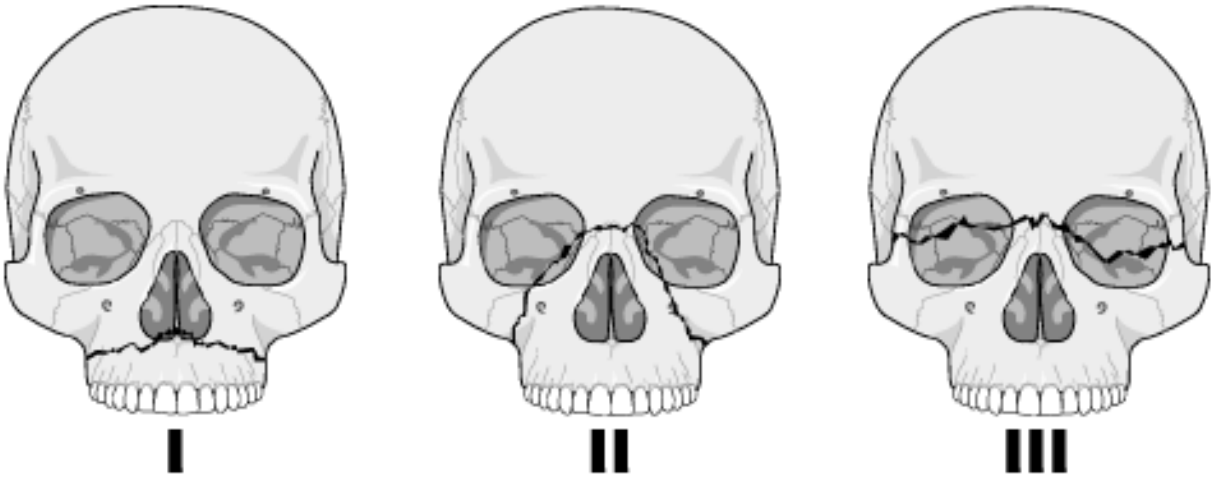

Son relativamente infrecuentes, a menudo se presentan combinadas, pudiendo coexistir distintos trazos en un mismo lado o en el contralateral.

Otras fracturas: Las fracturas frontales y las naso-orbito-etmoidales son menos frecuentes y más propias de traumatismos de alta energía, es de especial importancia orientar la exploración hacia el TCE y el traumatismo cervical. La fístula de LCR debe ser descartada en todos los casos. Es infrecuente recibir este tipo de fracturas en el centro de atención primaria ya que suelen acompañarse de disminución del nivel de conciencia y suelen ser manejadas por el 061 / 112.

3.-Traumatismos de partes blandas y heridas

Aunque las heridas faciales excepcionalmente constituyen una urgencia vital, la sutura requiere una técnica cuidadosa, ya que esta región es estéticamente muy importante y en ella se encuentran muchas estructuras anatómicas significativas. El nervio facial ha de ser explorado ya que puede dañarse con heridas relativamente superficiales.
La cara es un territorio ricamente vascularizado, aun así es conveniente revisar el estado vacunal del paciente en cuanto a tétanos.

Tras infiltrar la herida con anestesia local procedemos a una limpieza enérgica con suero fisiológico o incluso cepillado con cepillo quirúrgico. Cuando los bordes son muy contusos o existe mucho tatuaje se puede realizar un desbridamiento conservador de los mismos.

Para la sutura recomendamos monofilamentos de nylon de 5/0 en la piel y material reabsorbible 3/0 o 4/0 en los planos profundos. Para las heridas en mucosa oral utilizaremos suturas de absorción más rápida (*Vicryl Rapid*® 3/0 o *Velosorb*® 3/0).

Como norma general cubriremos al paciente con antibiótico de forma empírica (amoxicilina/ácido clavulánico 875 mg./ 8 h. x 7 días), y se lavará la herida con suero fisiológico dos veces al día. Las suturas en piel deben retirarse precozmente, en ocasiones al 5º día. En las heridas intraorales, enjuagues con clorhexidina cada 8 horas y dieta blanda y fría.

4.-Secuelas traumatológicas. Reconstrucción.

La cirugía en fase de secuelas tiene unos resultados estéticos y funcionales sensiblemente peores que una buena reducción y osteosíntesis primaria. Además, los huesos de la cara están profusamente vascularizados, por lo que su consolidación puede ser mucho más rápida que las fracturas de otras localizaciones.

En general el tratamiento de las secuelas pasa por la refracturación y la osteosíntesis en posición correcta, y puede resultar complicado obtener un resultado armónico. En el caso de las fracturas nasales pueden requerir rinoplastia secundaria. A veces se asocian procedimientos de camuflaje.

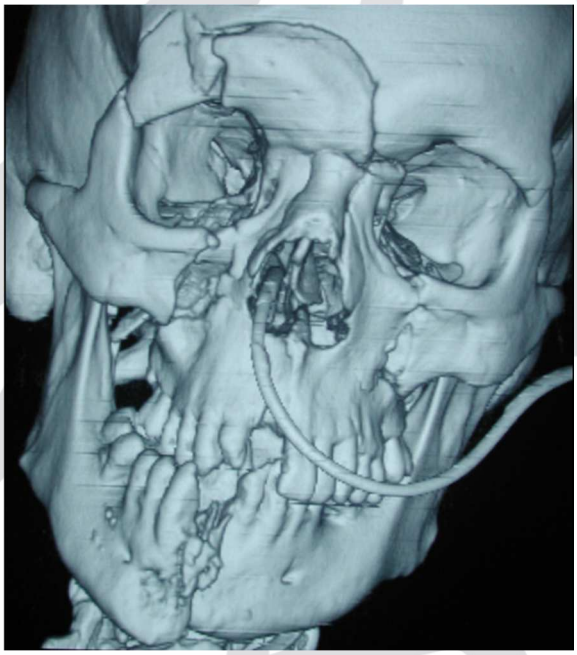

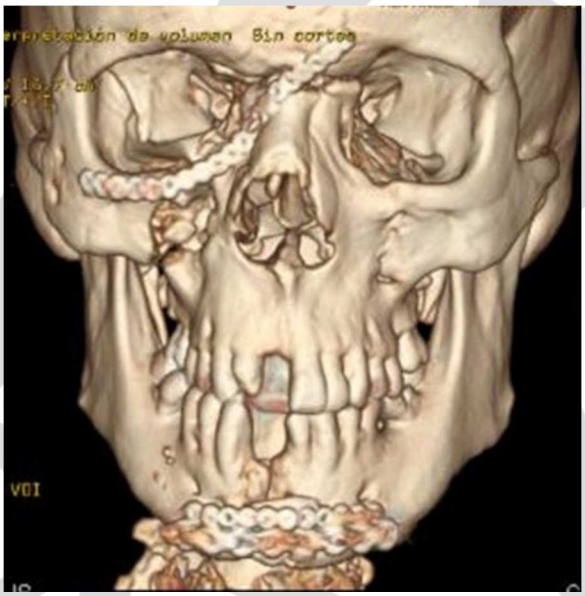

Reconstrucción secundaria de fractura panfacial

VIII.-DEFORMIDADES CONGÉNITAS Y DEL DESARROLLO

1.-Deformidades Congénitas

Fisura labiopalatina o labio y paladar hendido (LPH)

Es la deformidad congénita más común de cabeza y cuello, afectando a 1/800 recién nacidos. La primera reparación es la queiloplastia (alrededor de los 3 meses), seguido de palatoplastia en uno o dos tiempos (alrededor del año), alveoloplastia mediante injerto ilíaco (a los 8 años). Además de la cirugía necesitan tratamiento logopédico, ortodóncico y de ORL. Un tercio de los pacientes precisan la corrección de la maloclusión yatrogénica (clase III por afectación del crecimiento del tercio medio facial) mediante cirugía ortognática cuando terminan el crecimiento.

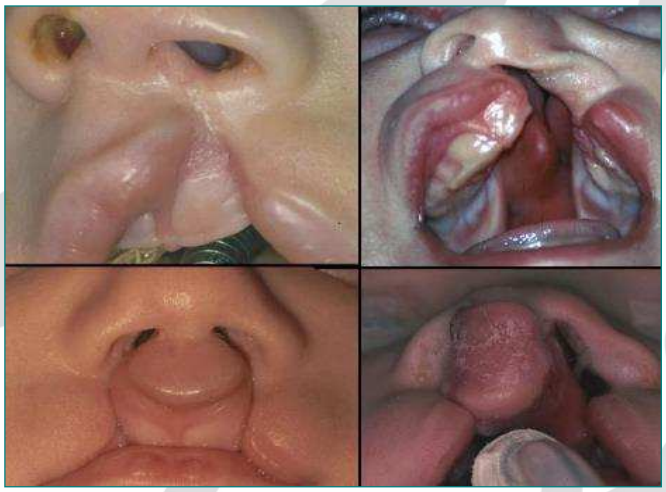

La última intervención persigue corregir las secuelas, generalmente en labio y nariz.

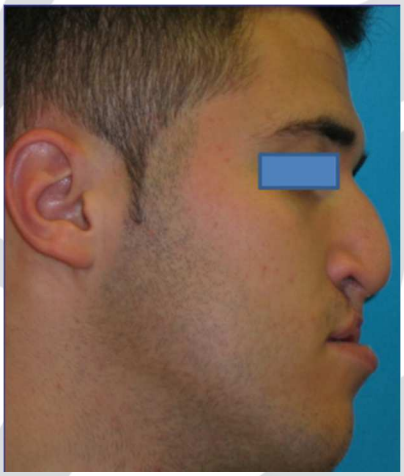

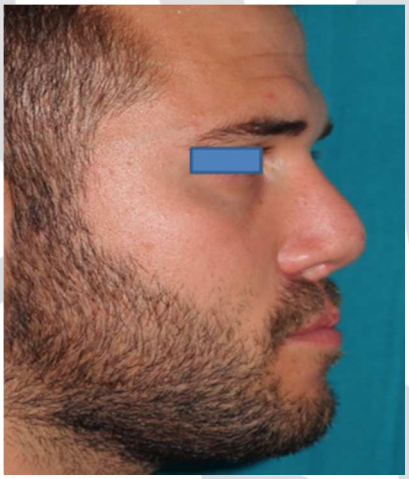

Craneosinostosis: Es la deformidad del cráneo a consecuencia de la fusión prematura de una o varias de las suturas craneales. Suele ser detectada de manera temprana por los padres o el pediatra, y cuando es severa o combinada puede condicionar problemas del desarrollo cerebral, derivados del aumento de la presión

intracraneal. Se tratan mediante osteotomías de la bóveda craneal con reposicionamiento de los fragmentos óseos, intervenciones que se realizan habitualmente por un equipo formado por cirujano maxilofacial y neurocirujano.

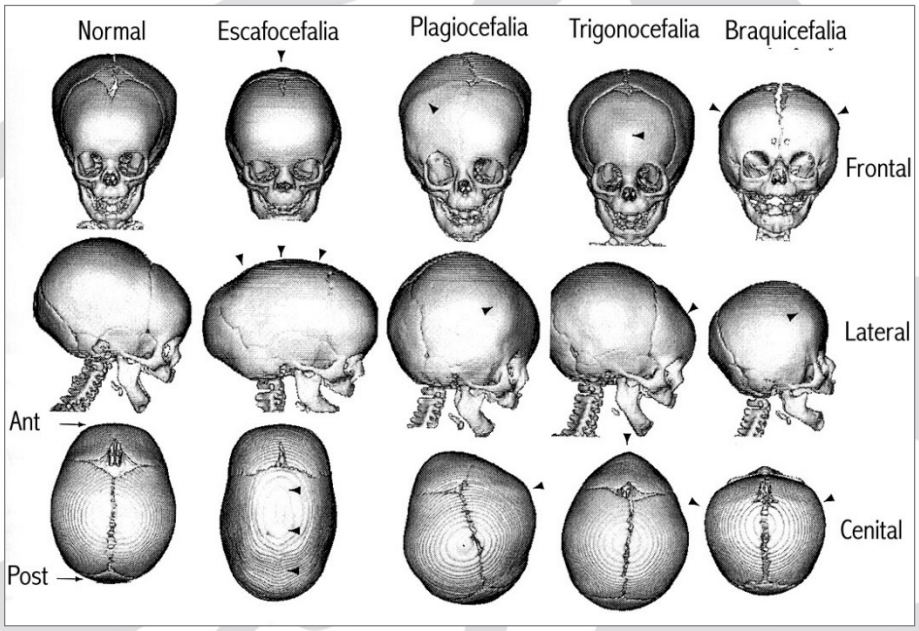

- **Escafocefalia: cierre prematuro de la sutura sagital (cráneo elongado y estrecho).**
- **Plagiocefalia anterior: cierre prematuro de la sutura coronal de forma unilateral (asimetría en la frente que se encuentra aplanada y retraída en el lado afectado).**
- **Plagiocefalia posterior: cierre prematuro de la sutura lambdoidea (asimetría en la región occipital con aplanamiento unilateral de la misma).**
- **Trigonocefalia: cierre prematuro de la sutura metópica (cráneo en forma triangular).**
- **Braquicefalia: cierre prematuro de la sutura coronal de forma bilateral (cráneo corto en sentido anteroposterior con la frente aplanada y retrasada).**

Algunas craneosinostosis son sindrómicas, siendo mucho más severas. Las principales son el Síndrome de Crouzon, Apert o Pfeiffer. Son malformaciones muy delicadas porque combinan los problemas de una cranesinostosis severa, con alteraciones en las órbitas que pueden llegar a causar ceguera por compresión o exorbitismo. Se tratan al año de edad mediante craneoplastia para favorecer el desarrollo cerebral, y más tarde en la edad escolar mediante osteotomías de disyunción craneofacial y en el tercio medio de la cara para remodelar las órbitas y avanzar el tercio medio facial retruído.

Síndromes de 1º y 2º arcos branquiales

Son deformidades que cursan con un signo común que es el escaso desarrollo de la rama mandibular (**microsomía hemifacial**). Cuando se asocia a alteraciones vertebrales y cardíacas constituye el **Síndrome de Goldenhar**, a veces bilateral. También es común la hipoplasia de la oreja (microtia).

En el **Síndrome de Binder** el hipodesarrollo se centra en la parte media del tercio medio facial (nariz y zonas paranasales), y en el el **Síndrome de Treacher-Collins** lo más característico es la hipoplasia de los malares.

2.-Deformidades del desarrollo (deformidades dentofaciales)

Son las más comunes. Ocurren cuando durante el desarrollo del esqueleto facial se produce una falta de equilibrio entre ambos huesos maxilares; la mandíbula es muy pequeña o viceversa, dando lugar a retrognatias o prognatismos. La severidad de estas deformidades es muy variable, desde casos leves en los que sólo hay un componente estético que incluso puede tratar de "camuflarse" con un tratamiento de Ortodoncia, hasta graves alteraciones oclusales que provocan déficits funcionales severos en la respiración, la deglución, la masticación, la fonación y la mecánica de las ATM. En este último caso el tratamiento es combinado, mediante Ortodoncia y Cirugía Ortognática. Las maloclusiones pueden ser de clase I (posición normal de los huesos pero malposiciones dentarias), clase II (déficit mandibular o retrognatia) o clase III (exceso o prognatismo mandibular).

CLASE I
Normalidad

Clase II
Mandibula retrasada

Clase III
Mandibula adelantada

El objetivo de la **cirugía ortognática** es reposicionar los huesos maxilares, con sus arcadas dentarias, en la posición adecuada con el objeto de conseguir una oclusión dentaria correcta, una mecánica articular balanceada, una vía aérea permeable y unas proporciones faciales armónicas. La cirugía se lleva a cabo al finalizar el crecimiento, tras un tratamiento de ortodoncia previo que asegurará una oclusión estable postoperatoria, ya que la estabilidad de los fragmentos óseos va a estar condicionado por un correcto engranaje de las arcadas dentarias.

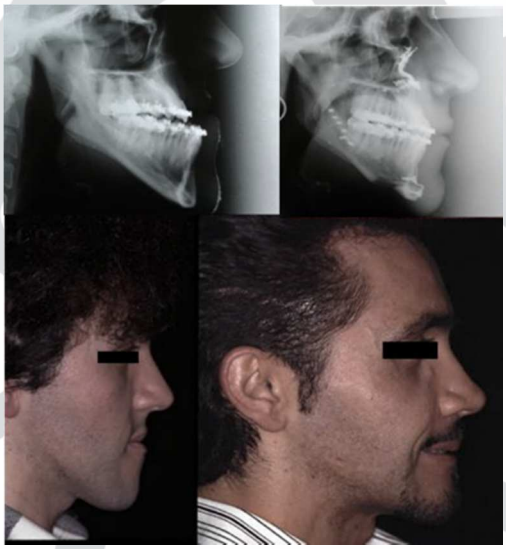

3.-Deformidades adquiridas

En este grupo se incluirían deformidades de cualquier origen adquiridas en la edad adulta. Una deformidad con entidad propia es la lipoatrofia facial asociada a VIH, en la que se produce una deformidad acusada de la cara por la pérdida de grasa, y que es susceptible de reparación mediante rellenos. Otras atrofias de la cara son el Síndrome de Parry-Romberg (característicamente unilateral, de origen desconocido), de origen sistémico (diabetes, etc.). Enfermedades degenerativas como el Wegener o el granuloma letal de la línea media producen severas deformidades en la cara.

Lipoatrofia por DM

Lipoatrofia por VIH

IX.-SÍNDROME DE APNEA OBSTRUCTIVA DEL SUEÑO

El síndrome de apnea-hipopnea durante el sueño (SAHS) es el más frecuente de los trastornos respiratorios del sueño, se estima afecta a alrededor del 4% de los adultos. Se debe a episodios repetidos de obstrucción o colapso de la vía aérea superior que tiene lugar mientras la persona afectada duerme (pausas de apnea), y puede producir, entre otros efectos, una disminución de los niveles de oxígeno y un aumento del nivel de CO_2 en la sangre, así como un microdespertar a menudo subconsciente (arousal), que permite recuperar la respiración normal hasta que se produce el siguiente episodio. La repetición de este ciclo durante la noche da lugar a la desestructuración del sueño (somnolencia diurna) y a alteración de ritmos circadianos. Numerosos estudios han demostrado la relación entre la apnea del sueño y la hipertensión arterial, la resistencia a la insulina, el síndrome metabólico, e incluso los accidentes de tráfico.

1.-Sospecha diagnóstica y Factores de Riesgo

El síntoma guía es el ronquido y la hipersomnolencia diurna, que puede ser valorada mediante el *Test de Epwoth*, un cuestionario en el que el paciente valora la probabilidad de quedarse dormido en una serie de situaciones descritas. A menudo la pareja del paciente describe los episodios de apnea durante la anamnesis.

Los factores de riesgo, además de la obesidad y algunos hábitos como el consumo de alcohol o fármacos sedantes, nos recuerdan a los predictores de intubación difícil que conocemos.

Predictores Anatómicos

- **Perímetro Cervical > 42 cm en hombres o > 38 cm en mujeres. Cuello corto.**
- **Retrognatia.**
- **Obstrucción nasal, paciente respirador bucal de manera habitual.**
- **Paladar blando largo.**
- **Hipertrofia Amigdalar.**
- **Macroglosia.**
- **Arco Maxilar superior estrecho**
- **Sobremordida (los incisivos superiores ocluyen ocultando por completo los inferiores).**
- **Obesidad**

2.-Tratamiento Quirúrgico: Técnicas y Resultados

Como primera actitud antes de cualquier otro tratamiento conviene aplicar una serie de medidas higiénico-dietéticas como perder peso, evitar alcohol y sedantes, etc. Los dispositivos de avance mandibular que se han popularizado en los últimos tiempos, constituyen otra medida no invasiva que puede mejorar el cuadro.

El patrón de oro del tratamiento médico es la utilización de presión positiva durante el sueño (CPAP), que presenta unas tasas de éxito cercanas al 90%, aunque tiene unas tasas de mala adaptación e intolerancia por parte de los pacientes cercana al 25%. La

cirugía se indica como tratamiento de elección en pacientes con mala adherencia a la CPAP, en pacientes jóvenes o en pacientes con anatomía claramente desfavorable (retrognatia, micrognatia, facies adenoidea).

En cuanto a las técnicas quirúrgicas, los procedimientos buscan la permeabilidad de la vía aérea, ya sea a través de procedimientos intrafaríngeos que pretenden "retirar obstáculos" (uvulopalatofaringoplastia, resección de base de lengua o amigdalectomía); o a través de los procedimientos extrafaríngeos que buscan la expansión de la vía aérea mediante la reposición del esqueleto que forma su base estructural. La introducción de los procedimientos extrafaríngeos ha incrementado enormemente la predictibilidad de las técnicas quirúrgicas.

- **Traqueotomía:** Tan clásica como expeditiva, logra la curación en el 100% de los casos. Actualmente sólo se indica en casos muy limitados.

- **Uvulopalatofaringoplastia (UPPP):** Actúa a nivel de la orofaringe. Consiste en la reducción del volumen del paladar blando y en la resuspensión de la faringe para tratar de reducir su colapsabilidad. Su eficacia ronda el 40% en casos no seleccionados anatómicamente, y asciende hasta el 60% en casos seleccionados.

- **Avance Geniogloso:** Se efectúa una osteotomía en el mentón que engloba la apófisis geni, donde se insertan los músculos genioglosos, y se avanza a una posición más anterior. Consiguientemente se produce un avance de la base de la lengua, por lo que actúa sobre la vía aérea a nivel de la hipofaringe. Se ha utilizado conjuntamente con la UPPP incrementando sus tasas de éxito.

- **Avance Bimaxilar:** Es la única técnica que ha demostrado un incremento del volumen de la vía aérea, y su eficacia supera el 90% en casos seleccionados. Su indicación ha de ser muy precisa y se basa en la exploración nasofibroscópica y la cefalometría. Esta técnica comporta la realización de osteotomías para lograr un avance en bloque del maxilar superior y la mandíbula, lo que conlleva a su vez el avance de la base de la lengua, la elevación del hioides, el estiramiento del paladar blando, el estiramiento de los músculos suprahioideos y velofaríngeos y agrandamiento de la orofaringe e hipofaringe, por lo que actúa a nivel de toda la vía aérea superior.

Derivar al Cirujano Maxilofacial cuando:

- Pacientes jóvenes
- Pacientes con mala tolerancia a la CPAP
- Sospecha anatómica de vía aérea difícil

X.-ARTICULACIÓN TÉMPORO-MANDIBULAR

La articulación témporo-mandibular (ATM) es una de las articulaciones más complejas del cuerpo humano ya que la articulación derecha no es independiente de la izquierda. Cuando un individuo realiza los movimientos de la mandíbula, se establece un control neurológico de los músculos derechos e izquierdos que deben actuar simultáneamente de forma sinérgica y antagonista, y existe un feedback sensitivo y propiceptivo desde los dientes para regular la potencia de la masticación. La precisión que requiere esta regulación, unida a la sobrecarga articular en casos de bruxismo, hacen que aparezca frecuentemente la disfunción, en forma de dolor y contractura muscular; o problemas mecánicos que impiden al paciente cerrar (luxación) o abrir la boca (desplazamiento discal).

1.-Urgencias en patología ATM

Cuando son severas constituyen una Urgencia, que debe ser derivada al cirujano maxilofacial, ya que condicionan inmovilidad articular.

Luxación anterior del cóndilo mandibular. Puede ser uni o bilateral. Típicamente desencadenada por movimientos de apertura oral forzada (bostezos). El paciente se presenta con imposibilidad para cerrar la boca, y en el área preauricular se palpan las cabezas de los cóndilos articulares, luxadas por delante de la eminencia articular. Su tratamiento es la reducción mediante la *Maniobra de Nelaton*, seguido de reposo articular. Cuando es recidivante e incapacitante se trata con cirugía, con técnicas que varían la anatomía de la eminencia articular.

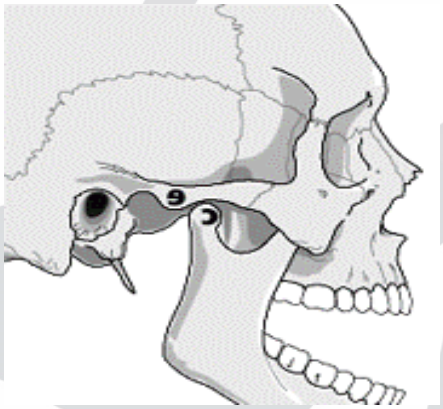

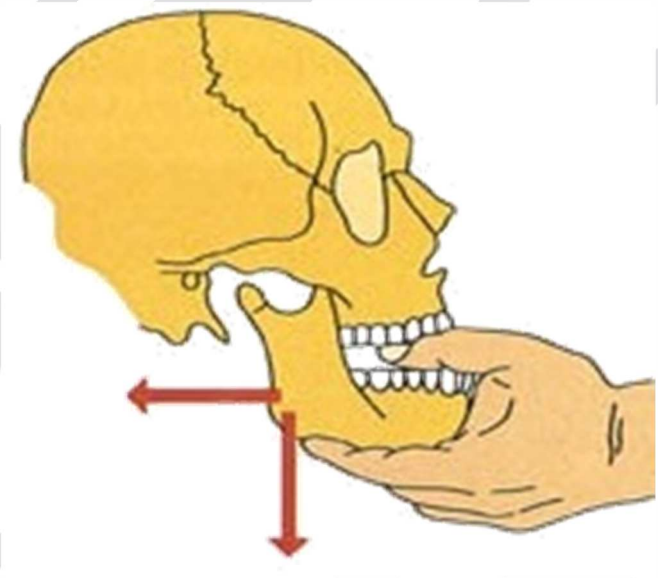

Bloqueo articular por desplazamiento discal. Luxación anterior del menisco articular, normalmente unilateral, típicamente desencadenado con la masticación, el paciente oye un fuerte chasquido (la luxación meniscal), seguido de imposibilidad para abrir la boca.

Constituye una urgencia relativa, y se trata con artrocentesis (lavando la articulación puede lograrse la recapturación del menisco), seguido de reposo articular y antiinflamatorios. Cuando la artrocentesis es infructuosa o no puede realizarse, el tratamiento con antiinflamatorios y relajantes musculares durante 7-10 días logra la recapturación espontánea del menisco en la mayoría de los casos.

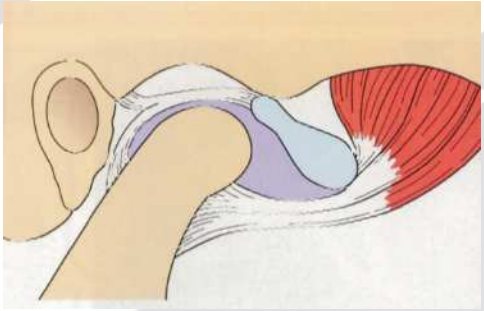

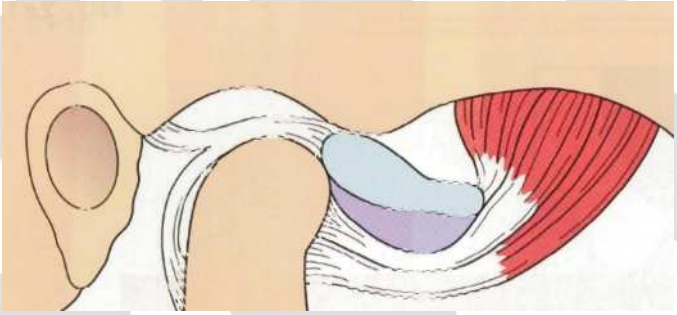

2.-Síndrome de dolor-disfunción de ATM (SDDATM)

Es muy frecuente, especialmente en mujeres braquifaciales (cara corta y ancha), con retrognatia, ausencia de piezas en sectores posteriores, maloclusión y personalidad con rasgos obsesivos. Se presenta con episodios de dolor preauricular que empeoran con la masticación, frecuentemente irradiados a área temporal, acompañados de contractura maseterina, temporal o pterigoidea. Son típicamente matutinos en paciente bruxistas. A menudo se confunden con otalgias, pero no se acompañan de acúfenos ni disminución de la audición.

Se tratan de manera conservadora con medidas higiénico-dietéticas (calor local, evitar alimentos duros, evitar chicle, frutos secos, onicofagia…) y en bruxistas con férula de descarga, que confecciona el odontólogo y el paciente debe usar para dormir. Cuando existe un componente de contractura muscular importante es aconsejable la fisioterapia (terapia manual). Estas medidas logran controlar el dolor en un porcentaje muy elevado de casos.

A diferencia de los bloqueos abiertos y cerrados, el dolor-disfunción de ATM no constituye una urgencia, y hasta **el 95% pueden ser tratados por el MAP o el Odontólogo**, por lo que se remitirán con prioridad ordinaria al Servicio de Maxilofacial cuando fracase el tratamiento conservador. El tratamiento de este cuadro debe hacerse de forma escalonada, comenzando con tratamientos reversibles y poco invasivos (férulas, fisioterapia, infiltraciones, artrocentesis, artroscopia) hasta llegar a la cirugía abierta (artrotomía) en los casos recalcitrantes.

3.-Patología quirúrgica de la ATM

Algunas patologías de la ATM solo pueden tratarse con cirugía, además de los casos de disfunción refractarios a otros tratamientos conservadores. Se trata de patología congénita (agenesia), del desarrollo (hiperplasia condílea) o adquiridas como la anquilosis temporomandibular (fusión del cóndilo y el hueso temporal, con inmovilidad mandibular asociada), deformidades severas (secuelas de trauma, reabsorción condílea, etc.), y los tumores (es característico el osteocondroma).

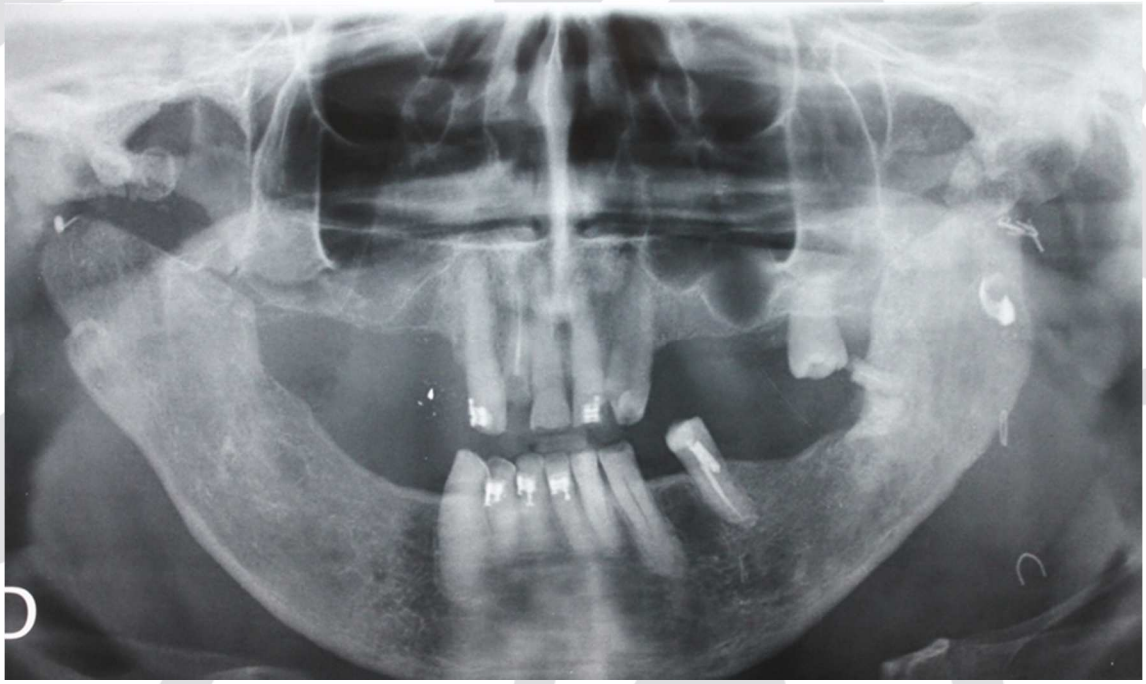

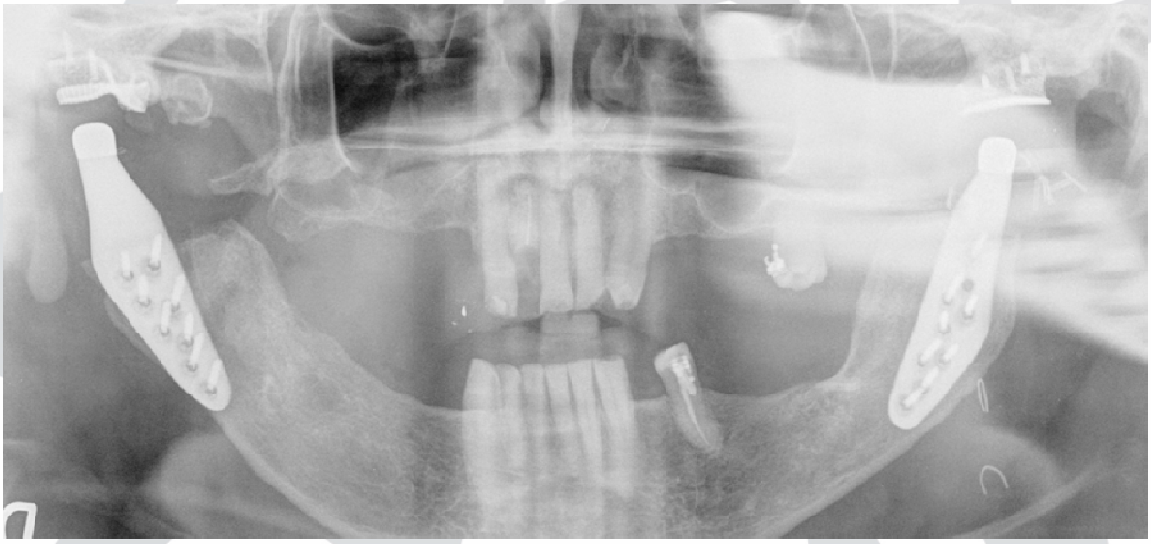

Reconstrucción con prótesis de una anquilosis de ATM

XI.-CIRUGÍA RECONSTRUCTIVA Y ESTÉTICA DE LA CARA

1.-Técnicas reconstructivas de cabeza y cuello

La cirugía reconstructiva de cabeza y cuello constituye la esencia de la especialidad, ya que permite la reparación de los tejidos dañados por diferentes causas: tumorales, traumáticas, enfermedades infecciosas y degenerativas, y las secuelas de procedimientos quirúrgicos y radioterápicos.

Debido a la importancia estética de la cara y al carácter multifuncional de la región oromaxilofacial (deglución, respiración, y fonación), la morfología perdida como resultado de traumatismos o cirugía oncológica ha de ser necesariamente restaurada mediante procedimientos reconstructivos. Estos procedimientos buscan habitualmente transferir tejidos desde un área donante hasta un área receptora, que debido a las causas antes enumeradas puede presentar un déficit tisular. Posteriormente este tejido debe ser readaptado para que la reconstrucción resulte lo más estética posible.

Injertos: Son tejidos no vascularizados que se nutren por difusión de nutrientes desde el lecho receptor. Pueden ser cutáneos, óseos, condrales…

Colgajos: Son tejidos vascularizados, por lo que pueden ser usados en lechos desvitalizados, por ejemplo por irradiación. Existen distintas tipos de colgajo dependiendo de su patrón de vascularización, de la presencia o no de un pedículo vascular reconocible, la zona y tipos de defecto a reconstruir, de su composición ya sea aportando piel, grasa, músculo, hueso o una combinación de ellos.

- Los **colgajos locales** utilizan tejido de la misma área anatómica.
- Los **colgajos regionales** de áreas vecinas (como el de músculo pectoral, temporal, nasogeniano, bucinador, lengua, paladar, músculos cervicales…).
- Los **colgajos libres** emplean tejido a distancia, que es separado completamente del cuerpo para volver a anastomosar sus vasos nutricios a arterias y venas receptoras en el cuello o en la cara (colgajo de peroné, colgajo radial y cubital del antebrazo, colgajo anterolateral del muslo, colgajo recto abdominal, colgajo escapular). Algunos permiten transferir tejidos blando y óseo, pudiendo reconstruir diferentes tejidos con el mismo colgajo.

Estas técnicas requieren un entrenamiento exigente y una infraestructura y dedicación importantes que solo en centros bien dotados se pueden realizar con garantías.

2.-Procedimientos estéticos de la cara

Los procedimientos estéticos de la cara incluyen procedimientos quirúrgicos, principalmente rinoplastia, blefaroplastia, ritidectomía (lifting), otoplastia, etc., y procedimientos no invasivos como los rellenos (*fillers*) de diferentes materiales (reabsorbibles como el ácido hialurónico, o no reabsorbibles como el Aquamid, por citar algún ejemplo), el empleo de toxina botulínica para la ritidosis, o el láser y la dermabrasión para la mejoría de la textura y color de la piel.

Otros procedimientos incluyen la corrección de cicatrices. Todos ellos, además del propósito puramente estético, pueden complementar el refinamiento de las diferentes técnicas reconstructivas maxilofaciales.

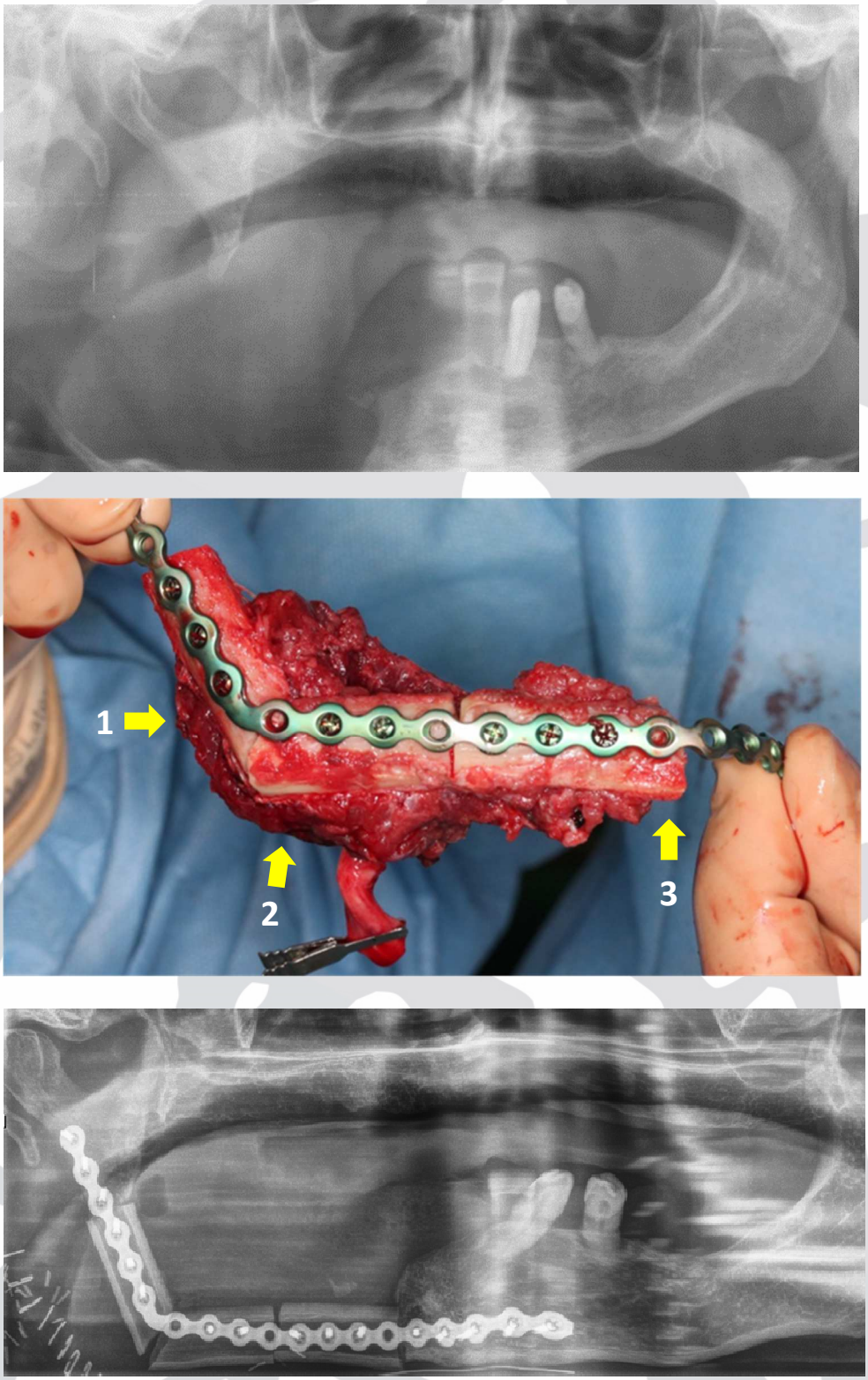

Reconstrucción de un defecto mandibular con 3 fragmentos de peroné